Die medikamentöse Behandlung der chronischen Wurzelhautentzündung unter besonderer Berücksichtigung der Walkhoff'schen Methode.

Dr. A. Steuer

Aus der Klinik und Poliklinik für Mund-Zahn-Kieferkrankheiten
der Universität Bonn, Direktor: Prof. Dr. Proell.

Die medikamentöse Behandlung der chronischen Wurzelhautentzündung unter besonderer Berücksichtigung der Walkhoff'schen Methode.

Inaugural-Dissertation

zur Erlangung der zahnärztlichen Doktorwürde
der Hohen Medizinischen Fakultät
der Rhein. Friedrich Wilhelm Universität zu Bonn,
von Zahnarzt A. Steuer, Köln-Ehrenfeld

Vorgelegt am 21. Oktober 1937.

Gedruckt mit Genehmigung der Mediz. Fakultät der Universität Bonn.
Referent: Professor Dr. Proell
Korreferent: Professor Dr. Stöhr.

R. UNIV.
BIBLIOTHEEK
LEIDEN

Meinem Onkel

Dr. phil. u. Dr. theol. h. c. Albert Steuer,

Professor der Philosophie u. Domkapitular zu Poznan (Posen, Polen)

in Liebe und dankbarer Verehrung gewidmet.

Einleitung.

Wohl kaum ein Gebiet der Zahnheilkunde hat soviel Polemik heraufbeschworen, wie die Behandlung der Wurzelhauterkrankungen. Und gerade neuerdings wieder scheint man die Problematik der Wurzelbehandlung von der rein biologischen Seite her beleuchten zu wollen, weil man den bisher geübten Methoden zu wenig Vertrauen hinsichtlich eines vollen Erfolges entgegen bringt. In Wirklichkeit aber bedeutet jeder neue Versuch, diese Probleme zu lösen, wiederum das Aufwerfen neuer Probleme, sodaß man von einem erfolgversprechenden Resultat dieses Fragenkomplexes noch scheinbar weit entfernt ist. Und sucht man den ursächlichen Zusammenhang dieses Suchens zu ergründen, so muß man zweifellos neben einer oberflächlichen Indikationsstellung zur konservierenden Behandlung bzw. zum chirurgischen Operieren die Ungeduld des behandelnden Praktikers verantwortlich machen; denn Walkhoff hält die Zeit bis zum erhofften Erfolg von nur einigen Monaten für zu knapp bemessen, um dem an und für sich schon durch die vorangegangene chronische Erkrankung geschwächten Organismus an dem „locus minoris resistentiae" der erkrankten Zahnwurzel eine völlige Ausheilung zu ermöglichen. Die Kunst des Arztes bzw. des Zahnarztes ist es aber, ein Organ, wie es ja auch der einzelne Zahn darstellt, in toto zu erhalten, nicht aber aus irgend welchen Gründen großzügig einer Operation zum Opfer fallen zu lassen. Die Zahnheilkunde wird erst dann sich zum Segen für die Menschheit voll auswirken, wenn an Stelle des manchmal recht gewissenlosen chirurgischen Operierens die „k o n s e r v i e r e n d e" Zahnheilkunde tritt.

Beim Studium der einschlägigen Literatur begegnet man schon sehr früh den Anfängen einer, wenn auch nicht gerade modern zu nennenden konservierenden Zahnheilkunde. Versuchten doch schon die Römer die erkrankten Zähne dem Patienten zu erhalten, indem sie die Pulpa mit einem glühenden Draht ausbrannten. Zu Anfang des vorigen Jahrhunderts beschränkte man sich auf die Behandlung der erkrankten h a r t e n Zahnsubstanzen, da man aus Unkenntnis der normalen, geschweige der pathologischen Anatomie und Histologie naturgemäß keinerlei Heilerfolg im periapikalen Gebiet erzielen konnte. Wohl wurden schon damals Stimmen laut, die die „Unreinlichkeiten" in den Zahnkanälen durch Einlagen von ätherischen

Oelen, wie Zimt- und Nelkenöl, zu beseitigen versuchten. Man ging an die mechanische Ausräumung der Wurzelkanäle mit anschließender Ausfüllung durch Gold, Zinn, Blei, Zement und dergl. und begegnete den nachfolgenden Schmerzen durch Drainage des Wurzelkanales. Diese wenig ruhmreiche Aera wurde dann in der zweiten Hälfte des 19. Jahrhunderts durch das antiseptische System abgelöst, als man erkannte, daß die Zahnkaries und die durch sie ausgelösten „Zahnschmerzen" auf der Anwesenheit von Mikroorganismen beruhten. Wenn auch schon Forscher, wie Tomes und Taft, bereits im Jahre 1859 antiseptische Einlagen mit Kreosot, Höllenstein oder Chlorzink anwandten und Zdaril (Prag) im Jahre 1880 1prozentiges Karbolwasser und Jodtinktur benutzte, so kann man doch erst dem Altmeister Witzel (1904) für die geniale Erkenntnis vom pathologischen Geschehen im periapikalen Gewebe und dessen medikamentöser Beeinflussung mit Chlorzinkphenol dankbar sein. Den nächsten Markstein auf diesem neu entdeckten Wege setzte Walkhoff im Jahre 1906, als er die konservative Behandlung auch schwererer Wurzelhauterkrankungen in seinem „System" veröffentlichte. Die eigentliche Veranlassung hierzu gaben ihm hauptsächlich zwei Faktoren, die den bis dahin geübten Methoden als unbedingte Mängel noch anhafteten, und zwar waren das

1. die Unmöglichkeit, die eigentlichen Entzündungserreger in ihren anatomisch bedingten Schlupfwinkeln intensiv erfassen zu können, und
2. die durch die angewandten Medikamente verursachten Schädigungen der angrenzenden lebenden Gewebe, wodurch diese von einem beabsichtigten Gesundungsprozeß noch weiter entfernt wurden.

Das nun aufflackernde intensive Studium der anatomischen und pathologischen Zustände des erkrankten Periapex gipfelte in der Erkenntnis, daß ein Granulom nichts anderes darstelle, als ein abgekapseltes Demarkationsgewebe rings um die nekrotische Wurzelspitze, als Ausdruck eines Infektionsgeschehens. Der Organismus versucht von sich aus der Schädigung, die den Apex betroffen hat, in Form einer Entzündung zu begegnen. Je nach der Intensität der Schädigung werden wir ein akutes bzw. subakutes Krankheitsbild zu erwarten haben, das aber in die chronische Form übergeht, wenn sich Schädigung und Abwehrfähigkeit im gleichen Kräfteverhältnis gegenüberstehen. Die apikalen Gefäße, sowie das apikale Periodontium ist infolge der Totalnekrose der Pulpa ebenfalls einer eitrigen Einschmelzung zum Opfer gefallen und wir sehen nun die Wurzelspitze als nackten, toten Fremdkörper in das ihn umschließende Granulationsgewebe hineinragen. Man sprach diesem Granulations-

gewebe lange Zeit die Aufgabe eines „Schutzwalles" oder „Schlammfängers" zu, indem man behauptete, daß dem weiteren Vordringen der Bakterien hier Einhalt geboten würde.

Wie erklärte sich nun aber die Lehre von der Fokalinfektion? Jedenfalls ist das sogenannte Granulom nicht nur durch die in ihm bereits enthaltenen Mikroorganismen erzeugt worden, sondern der Organismus, der durch seine Unfähigkeit, die am Apex entstandene Wunde zu epithelisieren, und so dem Eindringen der anwesenden Mikrobien, sowie deren, als auch der zugrunde gegangenen Zahnpulpa entstammenden Toxinen schutzlos preisgegeben ist, reagiert durch Tätigkeit der Mesenchymzellen, und so muß das „Granulom" vielmehr als « eine bindegewebige Abkapselung histiozytärer Herkunft als Folge der Nekrose oder Nekrobiose des Apex » betrachtet werden (Fisch). Fisch sieht sogar die größte Gefahr in den entzündlichen Erscheinungen der an das „Granulom" angrenzenden Knochenmarkhöhlen und spricht daher mit vielen neuzeitlichen Autoren von einem « ostitischen Herd ».

Der Grund für die verschiedenartigen Bezeichnungen des sogenannten Granuloms ist wohl in der Tatsache zu suchen, daß die einzelnen Autoren sich jeweils eines verschiedenen Begriffskomplexes bedienen, von dem aus sie das Krankheitsgeschehen um den Apex herleiten. Und so erwirbt sich Groß ein verdienstvolles Recht, wenn er die Frage « Gibt es eine Periodontitis? » sehr klar und eindeutig beantwortet. Ausgehend von der Tatsache, daß Zement, Periodontium und Alveolarknochen eine biologisch-funktionelle und anatomische Einheit bilden, wobei er unter Periodontium den zwischen Zement und Alveolarknochen gelegenen, sozusagen unverknöchert gebliebenen Anteil des Paradentiums versteht, kommt er zur folgerichtigen Ueberzeugung, daß eine akute Entzündung am Knochen nicht halt macht, sondern auf die Spongiosaräume des Knochens übergeht, und daß wir es so vielmehr mit einer Knochenerkrankung, als mit einer bloßen „Wurzelhautentzündung" zu tun haben. Der paradentäre Knochen unterliegt nämlich in jedem Falle einer entzündlichen Rarefikation, die sich einerseits röntgenologisch in der mehr oder weniger starken Verbreiterung des Periodontalraumes und andererseits im histologischen Bild in Form von Erweiterung der Spongiosaräume und der Havers'schen Kanäle, einer perivaskulären Infiltration und in der fibrösen Umwandlung des Knochenmarks uns darbietet. Diese moderne Anschauung von der chronischen rarefizierenden Ostitis, die Partsch mit der allgemeinen Bezeichnung „Granulom" abtun wollte, hat erst in neuester Zeit durch Weski eine eindeutige, klare Formulierung erhalten, indem er von einer chronischen herdförmigen Osteomyelitis, von

einem chronischen Knochenabszeß spricht. Sicherlich entspricht diese Bezeichnung auch eher den wirklichen pathologischen und anatomischen Zuständen. Unter diesem Gesichtswinkel betrachtet, läßt sich auch die akute Exacerbation mit allen ihren klinischen Begleiterscheinungen eines evtl. schon jahrelang bestehenden „Wurzelgranuloms" oder besser gesagt einer apikalen chronischen Ostitis erklären. In noch weit stärkerem Maße erhellt die Zugehörigkeit der Granulomerkrankung zu der Pathologie des Knochensystems aus der Tatsache, daß sich ja die Mehrzahl der akuten Kieferentzündungen, wie beispielsweise die Osteomyelitis, die eitrige perimaxilläre — und mandibuläre Entzündung, eine eitrige Sinusitis der Oberkieferhöhle aus der chronischen apikalen Ostitis entwickeln und nicht von der Wurzelhaut ausgehen, die ja dann im eigentlichen anatomischen Sinne schon längst ihre Existenz zugunsten eines entzündlichen Gewebes aufgegeben hat.

Woraus entwickelt sich denn nun eigentlich dieses „entzündliche Gewebe"? Ausführliche histologische Beschreibungen der periapikalen Granulationsgewebe erübrigen sich wohl auf Grund der zahlreichen literarischen Ausführungen auf diesem Gebiete. Daher will ich mich auf das Zusammentragen der Kernpunkte, die die Histologie des apikalen Granulationsgewebes zur Genüge erhellen, beschränken. Wir werden diesen Fungositäten, wie diese granulomatösen Entartungen auch benannt werden, wohl überall dort begegnen, wo eine zugrunde gegangene Pulpa die auf den Organismus einwirkenden schädlichen Reize nicht mehr abwehren bzw. verarbeiten kann. Bei der einfachsten Form dieser Reaktionslage begegnen wir einem gefäßreichen mesenchymalem Zellnetz retikulären Charakters das von derben, parallel gerichteten Bindegewebszügen fest umgrenzt wird. B r a m m e r spricht hier von einem « Umwandlungsprodukt aus einem Gewebe, das seine Funktion geändert hat ». Es besteht an dem wahren entzündlichen Charakter dieses Gewebes kein Zweifel, wenn wir uns die einzelnen Zellelemente vor Augen führen, die hier das mikroskopische Bild beherrschen. Da begegnen wir den radkernigen Marschalkow'schen Plasmazellen, die als Abkömmlinge der Lymphocyten gelten, sowie den von P r o e l l als deren Degenerationsprodukte bezeichneten Makrophagen, alsdann finden wir noch massenhaft kleine Lymphocyten, Leukocyten, die je nach dem Stande der Infektion mehr oder weniger zahlreich vertreten sind und als wichtige Zellformen weiterhin die Schaumzellen und Fremdkörperriesenzellen, die vor allem resorptive Aufgaben haben. Dieses einfache Stadium wird von dem von H a r t l i e b bezeichneten „sekundärem Stadium" abgelöst, wenn die Schädlichkeiten über die Widerstandskraft des Organismus hinausreichen und gleichsam als

Reservekraft eine neue, ganz anders geartete Zellformation in das erkrankte Gebiet geschickt wird, nämlich das Epithel.

Urform dieser Epithelstränge sind die Mallassez'schen Epithelnester, Reste der persistierenden postembryonalen Epithelscheide, und in gewissen Fällen die Mundschleimhaut, das Epithel der Oberkieferhöhle und in allerdings seltenen Ausnahmen auch das Brammer'sche Epithel, das sich bisweilen unterhalb der Brücke der Molarenwurzeln vorfindet. Um nun eine Abkapselung dieses ulcerösen Prozesses gegen die noch nicht ergriffenen Gewebspartien zu bewerkstelligen, wächst das Epithel in und um das Granulationsgewebe herum, wobei es dann meist infolge fettiger Degeneration der Granulationen zu einer zystischen Entartung des Granulationsgewebes kommt, wobei eine Stauung und Ansammlung der Gewebsflüssigkeit, Exsudate, Blutungen und Eiterung mit Gewebseinschmelzung den Inhalt des epithelialen Cystenbalges ausmachen.

Die noch sehr umstrittene Frage nach dem ursächlichen Anstoß zur Epithelwucherung findet nach Siegmund-Weber ihre Lösung darin, daß « durch die über längere Zeit hin veränderten Ernährungsbedingungen, wie sie gerade bei chronischen Entzündungsprozessen vorliegen, die Epithelwucherungen als „Reaktive Epithelproliferation" » aufzufassen seien, während Euler-Meyer den durch die benachbarte entzündliche Hyperämie begünstigten, d. h. vermehrten Stoffwechsel im Epithel, weiterhin Aenderungen in den Gewebsspannungsverhältnissen zugunsten des Epithels, dessen Wachstum im Entzündungsgebiet keinen Widerstand findet und schließlich die allgemeine Tendenz des Epithels, auf jeglichen Reiz mit Proliferation zu antworten, für die Epithelwucherung verantwortlich machen.

Auf die Frage nach der Anwesenheit der pathogenen Keime innerhalb des dentalen Herdes begegnen wir auf einem Streifzug durch die gesamte Fachliteratur den weitest auseinandergehenden Anschauungen. Während doch wohl der Bedeutung und den Tatsachen der stomatogenen Herdinfektion niemand mehr mit ablehnender Haltung gegenüberstehen wird, so ist dennoch an der Frage, ob jeder Fokus mit virulenten Mikroorganismen übersät ist, berechtigter Zweifel zu hegen. Gewiß werden heute die verschiedensten Erkrankungen mit der Fokalinfektion in ursächlichen Zusammenhang gebracht, wie Gelenkrheumatismus, Arthritiden, ulci duodeni et ventriculi, Nephritiden, Osteomyelitiden, Herzaffektionen, toxische Reizungen der craniellen Nervenäste u. a. m. Wollten wir die übrigen Herde, wie sie sich uns in Gestalt des komplizierten Labyrinthes aller Nebenhöhlen des Schädels, der Nasengänge, der Tonsillen, der Zunge, des Rachens und besonders des Gaumens, und schließlich

der Adnexen des männlichen und weiblichen Genitalapparates in unseren Betrachtungskreis mit einbeziehen, so nehmen fraglos die dentalen Herde den ersten Platz in der Frage nach der Bedeutung ein. Für diese Tatsache macht Päßler das Vorhandensein „toter Räume" verantwortlich, in denen die pathogenen Mikroorganismen von den bakteriziden Schutzstoffen nicht erreicht werden können und so ungehindert unter den günstigsten Kulturbedingungen ihre krankheiterregende Tätigkeit ausüben können. Wenn auch die Herde nicht immer infektiösen Ursprungs sind, denn auch Antiseptika können zu solchen granulomatösen Entartungen führen, so haben uns doch gewissenhafte Untersuchungen einiger Forscher von dem Vorhandensein bestimmter Arten von Mikroorganismen überzeugt. So kommt Mela in einer sehr eingehenden Arbeit über die Infektiosität der Herde zu dem Ergebnis, daß von 50 untersuchten „Granulomen" 9 Sterilität aufwiesen. Weber-Pesch und andere Verfasser betonen, daß es in diesen dentalen Herden keine Sterilität gibt, während Löffler, Kühn, von der Osten-Sacken doch einen verschieden hohen Prozentsatz von nicht infizierten Granulomen vorgefunden haben. Die Verschiedenheit dieser Ergebnisse läßt sich wohl durch die unterschiedliche Technik erklären, die bei den Untersuchungen angewandt wurde, aber immerhin scheint die Feststellung von sterilen Granulomen recht bedeutsam und läßt sich unter Berücksichtigung der trotzdem bestehenden Infektionsgefahr für den Gesamtorganismus nur insofern erklären, als daß die untersuchten entzündlichen Granulationen an sich keine Bakterien beherbergten wohl aber die Toxine der Mikroorganismen, die sich in den zahlreichen Schlupfwinkeln der gangränösen Zahnwurzel verborgen halten und die Fäulnisalkaloide (Ptomaine), die von den Fäulnisbakterien bei fortwährendem Zutritt von Speiseresten in die offene Pulpakammer produziert werden, ungehindert in den Blutkreislauf übergehen lassen. Selbstverständlich werden ferner auch die für die anliegenden lebenden Gewebe besonders giftigen Gase, die durch Foramina und Ramifikationen der Wurzel, sowie durch eine evtl. schon vorhandene Wurzelfüllung, die niemals eine absolute Abdichtung des Kanales gewährleisten kann, ihre verheerenden Wirkungen dort entfalten können. Denn es ist doch ohne weiteres einleuchtend, daß die Enge der Lumina der Dentinkanälchen, sowie ein dem Ideal möglichst nahe kommender Verschluß einer Wurzelfüllung immerhin noch eine genügende Passage für die in den von der Wunde produzierten Sekreten aufgeschwemmten Toxine, Ptomaine und gasförmigen Zersetzungsprodukte darstellt, während der Weg für die Bakterien selbst, infolge ihres größeren Durchmessers vielleicht noch versperrt ist. Um einen hermetischen Verschluß für Bakterien zu erzielen, verlangt Walkhoff

eine Wurzelfüllung, die nirgendwo einen Zwischenraum von $^1/_{500}$—$^1/_{1000}$ mm zwischen Dentinwand und Füllungsmaterial zeigt. « Sonst wäre das natürlich kein „hermetischer" Verschluß für Bakterien, geschweige denn für Flüssigkeiten septischer Beschaffenheit. » (Walkhoff).

Wenn andererseits das Zustandekommen von Granulationen auf die Einwirkung von gewissen Antiseptika zurückgeführt wird, so werden wir auch in diesen Fällen naturgemäß völlige Sterilität vorfinden, die uns aber keineswegs derartige „Granulome" auf die Dauer als harmlose Gebilde erscheinen lassen darf. In diesem Zusammenhang hat Menkin und seine Schule festgestellt, daß ein entzündlich verändertes Gewebe körperfremde Stoffe anzieht, die elektrisch negativ geladen sind, so z. B. auch die pathogenen und saprophytären Mikroorganismen, da die zellularen Elemente des retikulo-endothelialen Systems, denen wir ja in der Form des entzündlichen, granulomatösen Gewebes begegnen, elektro-positiv geladen sind. Csernyei hat sich das große Verdienst erworben, das Phänomen der sogenannten « Anachorese » im entzündlichen Gewebe nachzuweisen. Und zwar fand er, daß Keime, die sonst im Blut- oder Lymphstrom durch Phagozytose zugrunde gehen, wie durch magnetische Kraft von den periapikalen Phlogomen infizierter Zahnwurzeln angezogen werden und sich dort regelmäßig lokalisieren. Fisch führt den Gedankengang weiter fort: « Da unser Blut, auch wenn keine klinischen Erscheinigungen aufzuweisen sind, ständig von außen durch Bakterien besät wird, weist daher das akut oder chronisch entzündete Gewebe, welches durch einen nekrotischen oder nekrobiotischen Apex hervorgerufen wird, immer auf das Phänomen der „Anachorese" hin. Wenn die Menge und die Pathogenität der angezogenen Mikroorganismen sich unter einer bestimmten Grenze befinden, deren Bestimmung stets schwierig ist, können sie noch durch die Phagozytose eliminiert werden, wenn sie aber in Ueberzahl vorhanden und virulent geworden sind, kräftigen und vermehren sie sich bei geschwächter Zellverteidigung und bedrohen das Gewebe. Daher verursachen sie aus einem periapikalen sogenannten „Granulom" oder Phlogom einen sekundären Infektionsherd. » Dieser Infektionsherd beliefert nun, steht er doch in inniger Verbundenheit mit dem Gesamtorganismus, diesen mit pathogenen Keimen oder deren Toxine. Die hier in Betracht kommende Bakterienflora setzt sich in der Hauptsache aus Staphylo- sowie aerobe und anaerobe Streptokokken zusammen, außerdem wurden noch Pneumokokken, gramnegative Kokken, der Mikrococcus catarrhalis, der Bacillus subtilis, Coryne-Bakterien u. a. m. gefunden.

So zahlreich wie diese verschiedenen Mikrobentypen sich auffinden lassen, so mannigfach begegnen wir auch den verschiedensten durch sie verursachten Krankheitserscheinungen. (Die Amerikaner zählen etwa 60 auf.) Schilling will alle Krankheiten mit der Endung „itis" und noch viele andere auf die Fokalinfektion zurückführen. Der Ausspruch Mayos: « Die Chirurgie der Magen- und Darmgeschwüre beginnt mit den Zähnen » beweist die ungeheure Bedeutung, die man der „Focal Infection" in Amerika beigemessen hat. Mayo hat nämlich nach Entfernung chronischer Infektionsherde an den Zähnen eine endgültige Ausheilung von Magengeschwüren beobachten können, die trotz mehrfacher operativer Beseitigung hartnäckig rezidivierten. So steht heute für den wissenschaftlich denkenden Zahnarzt das Problem der Fokalinfektion im Mittelpunkt des Interesses.

Doch ging Rosenow noch weit über die Feststellung der Herdinfektion hinaus, indem er dieser Lehre noch ein zweites Problem hinzufügte. Er konnte nämlich an Hand von Versuchen nachweisen, und dieser Nachweis wurde später auch von Bernhardt experimentell bestätigt, daß die einzelnen Keime eine gewisse Organotropie oder „elektive Lokalisation" zeigten, die sich darin offenbart, daß bestimmte Bakterientypen im Tierversuch die gleichen oder ähnliche pathologische Prozesse erzeugen, wie sie auch im menschlichen Organismus, dem sie entstammten, lokalisiert waren. Die charakteristische Lokalisationstendenz der beobachteten Bakterienstämme ließ sich jeweils nur eine beschränkte Zeit aufrecht erhalten, denn mit der Steigerung geht z. B. eine Aenderung der Lokalisationstendenz parallel (Steiger). Auf der anderen Seite lassen eingehende Tierversuche von Proell und Stickl keinerlei Anhaltspunkte für eine erfolgte elektive Lokalisation erkennen. Bei 71 untersuchten Kaninchen verlief die Obduktion hinsichtlich Organveränderungen im Sinne einer Lokalisationstendenz völlig ergebnislos, obwohl 12 dieser Tiere an allgemeiner Sepsis zugrunde gingen.

Die Anwesenheit der aus dem Herd in die Blutbahn eingebrochenen Infektionsstoffe läßt sich durch unsere hinreichend feinen, modernen klinischen Blutuntersuchungsmethoden bestimmen, vornehmlich durch die „Senkungsreaktion", die eine sehr bequeme quantitative Ablesung in Millimetern ermöglicht, und durch die Blutbilduntersuchung, die erstere ergänzt und differenziert. Schilling berichtet über eine von ihm selbst ausgearbeitete Kombinationsmethode, die als „Unspezifischer Status" die empfindlichste Methodik darstellen soll und der auch kaum die Feststellung einer geringen pathologischen Zustandsänderung des Organismus infolge eines lokalen Krankheitsprozesses entgehen kann.

Für die oft schwer zu entwirrende Pathogenese der verschiedensten Krankheitsbilder macht Pässler die gelegentliche Möglichkeit einer traumatischen Aktivierung der bisweilen völlig symptomlos ruhenden Herde verantwortlich und hält auch die „Erkältung" für ein derartiges Trauma, das eine heftige Erschütterung des Abwehrzustandes darstellt. Schilling schreibt: « Solche Prozesse vermitteln den Einbruch der Keime in Blut- und Lymphbahn, bewirken durch ihre Auflösung allgemeine Reaktionserscheinungen, durch ihre etwaige Haftung örtliche Prozesse, Metastasen, auch wenn sie sich dann auflösen sollten, durch ihre Endotoxine. Mit Siegmund nennt er (Pässler) das Problem ein immunisatorisches, da die Art der Reaktion von dem allgemeinen Verhalten des Körpers oder des befallenen Gewebes gegen den besonderen infektiösen Prozeß abhängen muß. Durch diese allgemeinen Wirkungen entstehen dann wieder Störungen in den endokrinen Drüsen, am Kreislaufapparat, in den blutbildenden Organen, am vegetativen Nervensystem; es kommt zu Gewebsäußerungen, Grundumsatzerhöhung . . . usw. » Die Mannigfaltigkeit der nachgewiesenen, durch Fokalinfektion hervorgerufenen Krankheitszustände läßt doch wohl den Aktionsradius der dentalen Herde keineswegs als zu weit gesteckt erscheinen.

Der Ernst, mit dem sich die Forscher der verschiedensten Länder einer Lösung der mit diesem Problem zusammenhängenden therapeutischen Fragen hingegeben haben, war eine zwingende Notwendigkeit, die umsomehr verpflichtete, als die Welle der von Amerika aus propagierten „Extraktionsraserei" das an und für sich noch schwache Fundament der konservierenden Zahnheilkunde vollends zu erschüttern drohte.

Erst von dem Augenblicke an, wo sich die Erkenntnis durchrang, daß man, um bei den chronisch infektiösen Prozessen an der Zahnwurzel eine Ausheilung zu erzielen, auf das Periodont und die affizierten lebenden Gewebe direkt medikamentös einwirken mußte, war eine weitgehende Erhaltung des ganzen Organes in Aussicht gestellt. Es waren vor allem Listers, Süersen, John Tomes und Adolf Witzel, die im 7. und 8. Jahrzehnt des vorigen Jahrhunderts die antiseptische Behandlung der Zahnkrankheiten postulierten. Allerdings konnten auf Grund des damaligen Medikamentenschatzes, der nur einige wenige antiseptische Lösungen, wie die Karbolsäure, das Chlorphenol, Kreosot, die Silbernitratlösung u. a. der Behandlung zur Verfügung stellte, nicht die erhofften Erfolge erzielt werden. Die Bewertung der damaligen gebräuchlichsten Antiseptika richtete sich außerdem vielmehr nach den bakteriologischen Erfolgen, als daß sie auf die biologischen Gewebs-

veränderungen, wie sie nach deren Anwendung in Form von Zelldegenerationen, Hämorrhagien, Leukocyteninfiltration, Abszessen und Nekrosen im histologischen Präparat von Tierversuchen nachgewiesen wurden, Rücksicht genommen hätten. Man übersah vor lauter Bakterien das zu behandelnde erkrankte Gewebe. Erst W a l k h o f f blieb es vorbehalten, in diesen Anschauungen segensreichen Wandel zu schaffen. Aus der Erkenntnis: Wurzelbehandlung ist Wundbehandlung schuf er seine Medikamente, deren Reizlosigkeit er und nach ihm viele andere in zahlreichen Untersuchungen bestätigten.

Hauptteil.

In der allgemeinen Medizin hatte schon der im Jahre 1905 von Chlumsky eingeführte Karbolkampfer große therapeutische Erfolge zu verzeichnen. Diese später noch mit Alkohol versetzte Flüssigkeit verwandte man zur Behandlung infizierter Wunden, von Furunkeln und chirurgischen Infektionen. Chlumsky konnte feststellen, daß diese Lösung « merkwürdiger Weise die ätzenden Eigenschaften der Karbolsäure vollständig verliert, daß man sie unbesorgt auf die Haut, ja auf die Wunde selbst gießen kann, ohne daß die bekannte weiße Verfärbung — die Aetzung der Wunden — eintritt. Auf der gesunden Haut wird durch das Begießen mit dieser Flüssigkeit kein unangenehmes Gefühl, kein Schmerz hervorgerufen und es ist, als ob man Oel oder Chloroform auf die Haut gegossen hätte. Die Wirkung auf die Bakterien wird wahrscheinlich darauf beruhen, daß der Kampfer sich schneller verflüchtigt und die dadurch frei gewordenen minimalen Mengen von Karbolsäure die Bakterien abtötet. Da aber der Ueberschuß von Karbolsäure nur sehr gering ist, kommt es nicht zu einer Aetzwirkung ».

Wenn Walkhoff schon 1883 sein konzentriertes Chlorphenol verwandte, so geschah das wohl hauptsächlich, um die vorhandenen Epithelien, die eine Bindegewebsheilung von vornherein illusorisch machen, einer wirklichen Aetzung auszusetzen. In den günstigen Eigenschaften der Chlumsky'schen Lösung sah Walkhoff im Jahre 1906 nun die Veranlassung, aus dem Chlorphenol seine Chlorphenol-Kampfer-Kombination zu entwickeln, die bei weitestgehender Schonung der übrigen Gewebspartien immerhin noch in genügendem Maße gerade auf die destruktiven Elemente in zerstörendem Sinne einzuwirken imstande war. Aber im bald einsetzenden Wandlungsverlauf der Anschauungen, daß dem pathologisch-histologischen Geschehen innerhalb des granulomatösen Zellverbandes mehr Beachtung als bisher zugewandt werden müsse, ließ Walkhoff auch bald die Tendenz der Epithelvernichtung zugunsten einer mehr biologischen Abstimmung seiner Medikamente auf die erkrankten Gewebe fallen. Er selbst faßt die Prinzipien seiner Behandlungsmethode in folgenden sechs Forderungen zusammen, daß nämlich:

1. der Enderfolg für die sichere Bekämpfung der Infektion von der genauen Vorbehandlung der Wurzelkanäle zum großen Teil abhängt,
2. der Wurzelhaut und den weiteren Geweben des Parodontiums durch geeignete Maßregeln in Form einer chemotaktischen Reiztherapie Gelegenheit gegeben wird, zur Bildung von Antikörpern schreiten zu können,
3. nur solche Desinfizientien für den Kampf gegen die Mikroorganismen und der von ihnen gebildeten Toxine verwendet werden, welche „die lebenden Gewebe möglichst wenig schädigen und doch ihre Schuldigkeit tun",
4. die endgültige Wurzelfüllung ein möglichst langwirkendes antiseptisches Dauerdepot darstellt, da wir keine wirkliche sichere Feststellungsmethode besitzen, ob alle Mikroorganismen in dem auch anatomisch verwickelten Bau der Wurzelkanäle durch die Vorbehandlung als sicher vernichtet zu betrachten sind. — Die endgültige Wurzelfüllung soll auch noch weiter die natürlichen Heilbestrebungen in den lebenden Geweben unterstützen,
5. auch die Wurzelfüllung, ebenso wie die zur Vorbehandlung verwendeten Desinfizientien, nur in sehr geringem Maße auf die lebenden Gewebe störend wirken darf, wenn die die Wurzelfüllung bildenden Substanzen durch das Foramen apicis gedrängt werden! Sie darf demnach nicht durch ungünstige chemische Eigenschaften in Berührung mit den lebenden Geweben eine umfangreiche dauernde Reizung desselben hervorrufen, die z. B. bei stark eiweißkoagulierenden Mitteln, wie man pharmakologisch sagt, „einen Austausch von Atomen zwischen Molekülen des Mittels und solchen der Gewebe, also einen chemischen Prozeß gewöhnlicher Art darstellt." Alle zur Behandlung verwendeten Mittel müssen also chemisch indifferente Körper sein, die keine starken anatomischen Veränderungen in den lebenden Geweben, mit denen sie in Berührung kommen können, ja in Rücksicht auf eine erfolgreiche Bekämpfung der evtl. noch bestehenden Infektion kommen müssen, hinterlassen,
6. die endgültige Wurzelfüllung, wenn sie etwa einen mechanischen Druck auf lebende Gewebe ausübt, ein Umstand, der gerade bei einer gut durchgeführten Operation, nämlich der vollen Ausfüllung des Hohlraumes, nicht selten vorkommt, die betroffenen Gewebe nicht dauernd mechanisch reizt! — Da nun eine nachträglich auszuführende Beseitigung einer das lebende Gewebe mechanisch reizenden Wurzelfüllung nicht möglich ist, muß die Substanz der letzteren so beschaffen sein, daß ihr Ueberschuß von dem leben-

den Gewebe selbst durch baldige Resorption beseitigt werden kann und damit ein biologischer Ausgleich der mechanich erzeugten Gewebsstörung erzielt wird.

Ein weiterer Schritt auf dem Wege zur Vervollkommnung seines Systems erfolgte, als Walkhoff im Jahre 1927 sein Chlorphenol-Kampfer zu einer Trias vervollständigte, indem er noch Menthol resp. Thymol beifügte. An Hand zahlreicher Tierversuche, wobei er die zehnfache Menge der für die „Granulombehandlung" vorgeschriebenen Lösung unter die Haut von Meerschweinchen injizierte, konnte er im Höchstfalle eine leichte Schwellung konstatieren, die aber sehr bald wieder verschwand, und er faßt daher seine Erfahrungen zusammen, indem er sagt: « Wir besitzen in diesem Präparat Chlorphenol-Kampfer-Menthol nunmehr ein völlig reizloses und entzündungswidriges, die Gewebe nicht schädigendes Mittel, vorausgesetzt, daß vollkommen gesättigte Lösungen verwendet werden ».

Die wichtigsten anatomischen Schwierigkeiten, die sich uns bei der Behandlung des erkrankten Parodontiums entgegenstellen, sind folgende: Häufige Unregelmäßigkeiten der Zahl und Form der Wurzelkanäle, Ueberzahl, Krümmungen und Abknickungen der Wurzeln, Teilungen und Ramifikationen der Pulpa in den verschiedensten Abschnitten der Wurzelkanäle, Zurückbleiben der dem Dentin anhängenden Odontoblastenschicht oder gar größerer Gewebsteile bei der Exstirpation der Pulpa, freie und adhärente harte Neubildungen der verschiedensten Form und Größe, Bildungs- bzw. Verkalkungsfehler im Dentingewebe, Spaltbildungen der Pulpa zwischen teilweise verschmolzenen Wurzeln der Molaren. Auf Grund aller dieser Feststellungen sieht Walkhoff eine gewollte „sekret-" und „bakteriendichte", hermetische Ausfüllung der Wurzelkanäle geradezu als eine Utopie an. Um diese Hindernisse nun zu überbrücken, forderte er mit Recht die Einführung des „Gaskrieges" im Kampf gegen die sich in den zahlreichen Schlupfwinkel verborgen haltenden Mikroorganismen. Gerade durch die Diffusion des Chlorphenols in das umgebende Dentin und seinen Zerfall in Chlor und Phenol, sowie durch den Kampfergehalt wird ja eine Atmosphäre geschaffen, die ein Weiterleben der Mikroben ausgeschlossen erscheinen läßt. Die größtmögliche Steigerung ihrer bakteriziden Kraft erfahren die Walkhoff'schen Medikamente in seiner Jodoformpaste ohne Menthol-Thymol-Zusatz, die er zum gefahrlosen Durchstopfen in vorbehandelte dentale Herde empfiehlt und einer zweiten Jodoformpaste mit einem solchen Zusatz, die er zur Behandlung „unzugängiger Granulome" verwendet. In diesen Pasten besitzen wir nun ein Wurzelfüllmaterial, das eine desinfizierende

Masse von fast unbegrenzter Wirkungsdauer darstellt. Das anwesende Chlorphenol verflüchtigt sich allerdings im Laufe von einigen Monaten in das umliegende Gewebe und so bleibt dann schließlich das Jodoform mit dem Kampfer und einer äußerst geringen und so reizlosen Menge Thymol in dem Kanal zurück.

Was die Zusammensetzung seiner Prapärate betrifft, so finden sich nirgends genaue darauf bezugnehmende Angaben. Wohl unterscheidet W a l k h o f f zwischen einer „konzentrierten, starken Chlorphenollösung" und einer „milden Chlorphenollösung". Letztere besteht aus Chlorphenol, welches mit Kampfer nahezu vollkommen gesättigt ist und einen Zusatz von Jodoform enthält. Es ist aber nicht dieselbe Lösung, welche er zur Behandlung der periapikalen Herde usw. verwendet wissen will. Für die medikamentöse Behandlung der „Granulome" fordert W a l k h o f f natürlich ein „vollkommen gesättigtes" Präparat. Da ein Heilerfolg nur bei ganz bestimmter Zusammensetzung und Verwendung ganz bestimmter Rohmaterialien zu erwarten ist, so hat W a l k h o f f die Firma Adolf Haupt in Würzburg mit der Herstellung und dem Alleinvertrieb seiner Originalpräparate beauftragt.

Die Walkhoff'schen Flüssigkeiten und Wurzelfüllpasten stellen keine chemischen Verbindungen ihrer Komponenten dar; sie sind vielmehr als p h y s i k a l i s c h e Gemische zu betrachten, deren Wirkungsoptimum W a l k h o f f für jede einzelne Kombination durch zahlreiche Tierversuche erprobt hat. Mit Recht wurden Stimmen laut, die sich gegen derartige Versuche als Beweismittel erhoben, indem sie betonten, daß das Periodontium ein ganz anders geartetes Gewebe darstelle, als es die Rückenhaut von Meerschweinchen sei. Um daher die Reaktion des periodontalen Gewebes auf die Einwirkung der Walkhoff'schen Medikamente hin zu prüfen, hat F r i e d m a n n ausgedehnte Versuchsreihen durchgeführt. Hierbei bediente er sich, um die Wirkung der Präparate auf das gesunde Periodont zu untersuchen, mehrerer Hundezähne, da die zahlreichen apikalen Wurzelkanalverzweigungen und die breiten Deltamündungen, welche den normalen Hundezahn geradezu siebartig durchsetzen, die Einwirkung eines Medikamentes umso ungehemmter gestatten und die sich ergebenden Veränderungen erkennen lassen, welche beim Menschen kaum oder gar nicht wahrnehmbar sind. Weiterhin vervollständigte er seine Untersuchungen, indem er bei 9 Patienten im Alter von 13—20 Jahren Ch-K-M (Chlorphenol-Kampfer-Menthol) applizierte, da in diesem Alter das Foramen apicis noch relativ weit ist, um den Durchtritt und so eine Wirkung des Medikamentes zu garantieren. Schließlich untersuchte er noch, in welchem Sinne erkranktes periapikales Gewebe von Ch-K-M

und Jodoform beeinflußt wird. Bei der ersten Versuchsreihe, welche die mit Ch-K-M behandelten völlig gesunden Periodontien umfaßte, ergab sich nach der vorgenommenen Resektion im histologischen Bild in allen Fällen das gleiche Ergebnis: Völlig normale Struktur des Periodontiums, keine Veränderung der Bindegewebsfasern, keine Verbreiterung des Periodontalraumes, keinerlei Anzeichen einer Infiltration oder Infektion. Eine geringfügige Dilatation der Gefäße überschritt aber keineswegs die physiologischen Grenzen. Die histologischen Ergebnisse bestätigen somit die Behauptung Walkhoffs, daß es sich um „ein völlig reizloses und entzündungswidriges, die Gewebe nicht schädigendes Mittel handelt." Die histologischen Untersuchungen der mit Ch-K-M und Jodoformpaste behandelten pathologischen Gewebe ließ eine deutliche Beeinflußung des Krankheitsprozesses erkennen, insofern, als sich breite derbfaserige Bindegewebszüge bildeten und zum Teil in den Kanal hineinwucherten, was klinisch in einem Festerwerden der vorher gelockerten Zähne deutlich zum Ausdruck gebracht wurde. Von einer „Restitutio" kann hier allerdings noch keine Rede sein, da die Beobachtungszeit von zweieinhalb bis zehn Monaten als zu kurz bemessen angesehen werden muß. (Die Wartezeit beträgt nach Walkhoff ein bis zwei Jahre, nach Angaben anderer Autoren sogar bis zu drei Jahren.) Auf die einzelnen Erfolgsmöglichkeiten wird jedoch später noch im besonderen zurückzukommen sein.

Lenken wir nun zunächst unsere Aufmerksamkeit auf die pharmakologische Wirksamkeit der einzelnen Komponenten der Walkhoff'schen Präparate, so begegnen wir als dem Hauptbestandteil seiner Medikamente dem Paramonochlorphenol. Wir erhalten es chemisch aus der Karbolsäure $C_6 H_5 OH$ durch Zuleitung von Chlor. Bei Körpertemperatur gibt es antiseptische Gase ab, die ja gerade als das erstrebenswerte Ziel zu betrachten sind, denn von flüssigen oder gar festen Körpern wird man wohl schwerlich eine Wirkung an unzugänglichen Stellen erwarten können. Aber da uns hier das reine Chlorphenol weniger interessiert und Walkhoff sogar vor einer Verwechselung oder gar Vertauschung mit seinem Chlorphenol-Kampfer warnt, wollen wir die Eigenschaften des letzteren etwas eingehender besprechen.

Um den Kampfergehalt in seiner Kombination beliebig steigern und so den Phenolgehalt vermindern zu können, fügte Walkhoff noch als dritte Komponente das Menthol hinzu, das sich in einer bestimmten Chlorphenol-Konzentration sehr leicht auflöst. Sehr wertvoll ist für uns die pharmakologische Wechselwirkung dieser Kombination, die sich einerseits in der dilatierenden Wirkung des Kampfers auf die Gefäße äußert, die aber auf der anderen Seite

durch die kontrahierende Mentholkomponente einen die Norm sichernden Ausgleich erfährt. Infolge dieser gefäßkontrahierenden Eigenschaft des Menthols vermag es auch entzündlichen Schwellungen entgegen zu wirken, die Sekretion der Wundflächen zu mildern und so Sekretstauungen während der Behandlung zu verhindern. Ferner kommt uns bei der Applikation auf lebendes Gewebe die anaesthesierende Eigenschaft des Menthols, wie auch vor allem die des Chlorphenols sehr zu statten. Kuroda versuchte 1926 der von Walkhoff schon längst erwiesenen und an Hand zahlreicher Erfolge bestätigten praktischen Aetzfreiheit resp. Reizlosigkeit der Chlorphenol-Kampfer-Kombination eine wissenschaftliche Grundlage zu geben, indem er schreibt: « Das Ausbleiben der Aetzwirkung des Phenols durch den Kampferzusatz scheint mir nun nicht auf chemische Vorgänge zurückzuführen zu sein, sondern ich nehme an, daß es auf der durch den Kampferzusatz verringerten Löslichkeit des Phenols in Wasser beruht, also eine rein physikalische Erscheinung ist. Der Kampfer hält das Phenol zurück, da Phenol in Kampfer viel leichter löslich ist, als in Wasser. Die Aetzwirkung aromatischer Substanzen scheint proportional ihrer Löslichkeit in Wasser zu sein. »

Müller, Günther und Peiser konnten in Versuchen zeigen, daß « Phenolkampfer bereits durch eine äußerst geringe Menge wässerigen Sekretes zerstört wird, wobei es zu einer Kampferabscheidung und zur Bildung einer 1,3prozentigen Karbolsäurelösung von noch nicht ätzender aber gerade bakterizid wirkender und konstant bleibender Konzentration kommt. Die Wassermenge, die zur Spaltung notwendig ist, ist besonders gering. Der Kampfer scheidet sich in außerordentlich feiner Verteilung ab, was für die desinfizierende und Hyperämie erzeugende Wirkung auf das Gewebe wichtig ist. Da die Konzentration von 1,3 Prozent den Charakter einer Gleichgewichtskonzentration hat, so bleibt sie auch konstant erhalten, wenn immer weitere Mengen des wässerigen Sekretes nachgeliefert werden. » Demnach ist es wohl ausgeschlossen, daß dank dieser Konstanz des freiwerdenden Chlorphenols von 1,3 Prozent eine Nekrose des lebenden Gewebes auftreten kann.

Obengenannte Medikamente dienen zur Vorbehandlung der Wurzelkanäle oder des die Wurzelspitze umgebenden Paradentiums und Knochens; um nun aber ihre hervorragenden Eigenschaften auch in der endgültigen Wurzelfüllung zur vollen Entfaltung zu bringen, so hat sie Walkhoff in seiner „Wurzelfüllpaste“ zu einem Dauerverband mit dem Jodoform vereinigt.

Das Jodoform findet schon längst in der Chirurgie bei der Behandlung von Höhlenwunden erfolgreichste Anwendung. 1864 wurde

es von Woodhaus erstmalig zur Wurzelfüllung in die Zahnheilkunde eingeführt. Knapp 20 Jahre später wird es von Walkhoff als „äußerst zweckmäßiges" Dauerantisepticum für die Wurzelbehandlung gelobt. An einen mechanischen Abschluß des Wurzelkanales hat Walkhoff bei der Einführung des Jodoform als festeres Medium keineswegs gedacht, sondern es gilt vielmehr als der idealste Träger für die bereits genannten, antiseptische Gase abgebenden Mittel. Als weiterer Vorzug des Jodoforms ist seine sekretionsvermindernde, austrocknende Wirkung bekannt, die es gerade bei der Behandlung von granulomatösen, sezernierenden Geweben als unersetzlich erscheinen läßt. Endlich entwickelt Jodoform gerade in geschlossenen Höhlen, also unter Ausschluß von Sauerstoff seine antiseptische Wirkung. Heile konnte 1903 nachweisen, daß unter der Einwirkung gewisser im Körper vorhandener Substanzen „durch Reduktionsvorgänge aus dem Jodoform Dijodacetyliden entsteht und daß auf die Entstehung dieses Körpers die bakterizide Wirkung des Jodoforms zurückzuführen ist". Diese Zersetzung findet auch in genügend starkem Maße in Kontakt mit Eiter und Granulationsgewebe statt.

Tatsächlich aber steht diese bakterizide Wirkung des Jodoforms hinter der von Binz nachgewiesenen Lähmung der weißen Blutkörperchen und dem dadurch erzielten Nachlassen der Sekretion einer eitrigen oder jauchigen Wunde weit zurück. Weitere Vorteile sind der durch Jodoform verursachte ausgezeichnete Röntgenkontrast, sowie die vollständige Gefahrlosigkeit hinsichtlich einer Verfärbung der Zahnkrone. Walkhoff hält sogar die Anwesenheit von Jodoform für unerläßlich, um die evtl. noch vorhandenen Ptomaine und Toxine in der Wurzel zu bekämpfen; denn nach Behring hat ja besonders das Jodoform die wertvolle Eigenschaft, anwesende Ptomaine zu zerstören, und außerdem werden die Zellen des lebenden Gewebes in ihrer Widerstandskraft gegen Bakterien und deren Toxine aktiviert. Rebel empfiehlt das Jodoform als „das einzig dauernd oder wenigstens sehr lange örtlich antiseptisch und örtlich nicht zerstörende, sondern aktivierende Präparat, welches bis heute nicht durch irgend ein Ersatzpräparat eingeholt, geschweige denn überholt worden ist." Gerade durch seine vollständige Reizlosigkeit und Gewebsverträglichkeit ist es dazu bestimmt, als das ideale Wurzelfüllmaterial angesprochen zu werden, zumal wir es ohne jede Komplikation selbst zum Ausfüllen von dentalen Herden verwenden können.

Um einen kleinen praktischen Beitrag von der absoluten Gewebsverträglichkeit der Walkhoff'schen Wurzelpaste zu liefern, gebe ich hier die Reproduktion eines Falles wieder, bei dem die Wurzel-

paste beim Ausfüllen des Herdes sogar bis in den sinus maxillaris gelangte und hier, ohne jegliche Reizung zu erzeugen, als ziemlich ausgedehntes Depot liegen blieb. Eine nach sechs Monaten vorgenommene Kontrollaufnahme läßt nur noch einen verschwindend kleinen Rest dieser Paste in dem bereits von spärlichen Spongiosabälkchen durchsetzten Herd erkennen.

Siehe Reproduktion: Figur 1 und 2.

Bei ähnlichen Fällen, wo es beispielsweise zu einer teilweisen Ausfüllung des canalis mandibularis kommt, begegnen wir wohl bisweilen einer Parästhesie im Bereich des foramen mentale, die sich sogar evtl. bis über die Medianlinie hinaus ausdehnen kann, aber sich im Laufe einiger Tage wieder völlig verliert. Dies mag hier aber infolge der anders gearteten topographisch-anatomischen Verhältnisse auf einer Druckwirkung und veränderten Lösungsspannung, die die Wurzelfüllung auf die Nachbargewebe und somit auch auf Gefäße und Nerven ausübt, zurückzuführen sein.

Es erübrigt sich wohl im Rahmen dieser Arbeit auf die Art der Behandlungstechnik, wie sie von Walkhoff in mehreren Arbeiten ausführlich angegeben worden ist, im einzelnen genauer einzugehen. Nur sei einigen diesbezüglichen Kernpunkten sowie der Anwendungsweise seiner Medikamente einiger Platz gegönnt.

Wir müssen die eigentliche Vorbehandlung in drei sich zeitlich auf einander folgende Abschnitte gliedern:

1. Gängigmachung der Wurzelkanäle,
2. Erweiterung der Wurzelkanäle und
3. Mechanische Reinigung der Wurzelkanäle.

Walkhoff hält bei diesen Maßnahmen eine stete Ueberschwemmung des Arbeitsgebietes mit Ch-K-M-Lösung für besonders wertvoll. Erst nach genügender Vorbehandlung darf, um das pathologische Gewebe jenseits des Apex der direkten Einwirkung der Medikamente zugängig zu machen, dieser durchstoßen werden, um gleichzeitig den sich dort evtl. gestauten, eitrigen oder jauchigen Sekreten Abfluß zu verschaffen. Bei größeren Herden, vor allem bei Cysten werden wir das Durchspritzverfahren mit der Ch-K-M-Lösung anwenden, wobei aber ausdrücklich davor gewarnt sei, niemals eine derartige Injektion, deren Maximaldosis Walkhoff mit $^1/_{10}$ ccm beziffert, in ein „Granulom" vorzunehmen, das etwa noch akute Entzündungserscheinungen irgend welcher Art erkennen läßt. Bei dieser Art der Ch-K-M-Applikation, deren Hauptaufgabe es ist, den erkrankten Herd von zerfallenen nekrotischen Geweben mechanisch zu reinigen wird gleichfalls Chlorphenol abgespalten, allerdings in derartig geringen Mengen, daß es keinesfalls

zu einer Reizung des Gefäß-Bindegewebsapparates kommen kann, wohl aber genügt, um die geschwürige Oberfläche der Granulationen „von den zersetzten Massen und dem auskleidenden Epithel zu reinigen und so eine saubere Oberfläche zu schaffen, welche die Vorbedingung für eine weitere Abheilung der Wundfläche bietet" (Münch). Diese Injektionen werden so oft wiederholt werden müssen, bis die Flüssigkeit unverfärbt bleibt und beim Patienten keinerlei Schmerzen mehr auftreten; erst dann werden wir zur eigentlichen Wurzelfüllung schreiten können. Sistiert die Sekretion aus dem Kanal selbst nach mehreren Einlagen mit Ch-K-M nicht, so bedienen wir uns einer Einlage, der etwas Jodoform beigemischt wird, wobei dessen sekretionsvermindernde, auftrocknende Wirkung bisweilen hervorragende Dienste zu leisten imstande ist, nur muß diese Einlage etwa 2—3 Wochen unter festem Verschluß belassen werden. Da man aber niemals mit absoluter Gewißheit sagen kann, daß sämtliche Bakterien, sowie deren Toxine durch die genauestens durchgeführte Vorbehandlung vernichtet sind, so ist es aus diesem Grunde eine unbedingte Notwendigkeit, die endgültige Wurzelfüllung, die ein noch möglichst lange Zeit fortwirkendes antiseptisches Depot darstellt, einer röntgenologischen Nachprüfung zu unterziehen, ob die Paste auch tatsächlich in Form eines Okklusionsverbandes den Wänden des Granuloms überall anliegt.

Legen wir uns nun die Frage vor: Welches Schicksal erwartet die durchgepreßte Walkhoffpaste in der periapikalen Abszeßhöhle? — so gibt uns das Röntgenkontrollbild hierauf eine unzweideutige Antwort. Die durch das Foramen gestopfte Paste wird in den meisten Fällen resorbiert. Diesen Vorgang versucht Csernyei durch Phagozytose der durch die Paste zur Wucherung angeregten „Abszeßmembran", d. h. des Granulationsgewebes, zu erklären. Nun läßt sich aber mit Leichtigkeit auf einer nach längerer Zeit angefertigten Röntgenaufnahme ein Stillstand dieses „Phagozytose"-Vorganges feststellen, der doch um so merkwürdiger erscheint, als das Granulationsgewebe bisweilen das Lumen des Kanales bis zu $^1/_3$ ausfüllt und soweit auch die Paste zum Schwinden gebracht hat. Histologische Untersuchungen von Honegger und Steiger haben die Annahme bewiesen, daß dieses resorbierende Granulationsgewebe sich allmählich unter dem heilenden Einfluß der Walkhoff'schen Wurzelpaste in derbfaseriges Bindegewebe umwandelt, das nun keine Resorption der Paste mehr bewirkt.

Selbst unter dem Gesichtswinkel der Walkhoff'schen Erklärungstheorie betrachtet, kann man in dem Auslaugen der Paste keinen ungünstigen, für den weiteren Heilungsverlauf etwa nachteiligen Vorgang erblicken. Denn Walkhoff hält diese Erschei-

nung „für ein sicheres Zeichen dafür, daß zur Zeit der Vornahme der Wurzelfüllung noch eine mehr oder weniger intensive Sekretion bestanden hat", und kommt so zu folgender Auffassung: „Dadurch, daß die Paste mit ihren Bestandteilen in das wässerige Sekret übergeht, gelangt sie zu einer beschleunigten und intensiveren Wirkung, indem sie auf diese Weise bald in innigen Kontakt mit den sezernierenden Flächen des Granulomgewebes gebracht wird, und so dem Jodoform Gelegenheit geboten wird, seine sekretionswidrigen Eigenschaften zu wirksamster Entfaltung zu bringen". Ein evtl. Nachteil in Bezug auf den weiteren Heilungsverlauf kann hieraus keinesfalls entstehen, da der gründlich desinfizierte Wurzelkanal coronalwärts ja durch eine absolut abdichtende Dauerfüllung vor jeder weiteren Reinfektion gesichert ist. In diesem Zusammenhang sei darauf hingewiesen, daß Victor bei seinen röntgenologischen Nachuntersuchungen eine derartige Resorption der Paste gerade bei den klinisch und röntgenologisch als geheilt zu bewertenden Fällen nachweisen konnte und das in so stärkerem Maße, als Foramen und Kanal des betreffenden Zahnes erweitert waren. Er konnte ferner feststellen, daß in 30 Prozent der Fälle die Wurzelkanalfüllung nach fünf Monaten zu $^1/_3$ und nach sieben Monaten bereits zur Hälfte aufgesaugt war und weist daher auf die erhebliche Bedeutung hin, die dieser Erscheinung bei Begutachtungen beigemessen werden muß.

Um zu einer gerechten Beurteilung einer Heilmethode zu gelangen, wird man doch wohl ausschließlich deren Erfolge als Maßstab zu berücksichtigen haben. Unterziehen wir nun die besprochene Walkhoff-Methode einer derartigen Betrachtung, so werden wir in erster Linie, da es sich ja um die knöcherne Wiederherstellung eines durch pathologische Prozesse veränderten Gewebsbezirkes handelt, nach einer solchen Restitution zu fahnden haben. Welche Wege bieten sich uns nun, um eine tatsächliche Ausheilung konstatieren zu können?

Um den periapikalen Regionen die Regenerationsmöglichkeit zu schaffen, auf deren Basis überhaupt eine knöcherne Ausheilung der mit pathologischem Gewebe angefüllten Höhle erst vor sich gehen kann, ist als wesentlichste Vorbedingung die vollständige Vernichtung sämtlicher Bakterien, sowie deren Stoffwechselprodukte, alsdann die Entfernung der vorhandenen Detritusmassen, sowie letzlich die Schaffung einer reinen Wundfläche anzusehen. Erst nach Erfüllung dieser drei Momente werden wir einen Erfolg zu verzeichnen haben, der

1. sich klinisch in einer wiedererlangten Festigkeit und reaktionslosen Funktionstüchtigkeit dokumentiert,

2. röntgenologisch in einem Dichterwerden der Knochenstruktur, bzw. im günstigsten Falle einem vollständigen Verschwinden der vorher mehr oder weniger stark ausgeprägten Aufhellung im erkrankten Bezirk zum Ausdruck kommt,

3. sich im histologischen Bild ebenfalls im Verschwinden der „Fungositäten", dem pathologischen Granulationsgewebe mit allen seinen charakteristischen Eigenschaften ausdrückt und an dessen Stelle derbes Bindegewebe tritt, das bis zu einer vollen Verknöcherung ausreifen kann, und endlich

4. in Form von bakteriologischen Untersuchungen des behandelten Periapex sich unter Beweis stellen wird.

Um die Resultate der bakteriologischen Nachprüfungen vorweg zu nehmen, so finden wir diesbezügliche literarische Hinweise naturgemäß nur sehr spärlich verzeichnet. Wenn wir auch über zahlreiche Arbeiten verfügen, die sich mit der bakteriziden Kontakt- und Fernwirkung der Walkhoff'schen Medikamente befassen, so bezieht sich doch die Mehrzahl dieser Angaben lediglich auf Untersuchungen in vitro und so bleiben uns nur wenige Autoren, die uns über bakteriologische Untersuchungen in vivo, also am Patientenmaterial, Mitteilung machen konnten. Ueber sehr günstige Erfolge berichtet Ottesen, der die Wurzelspitzen behandelter gangränöser Wurzeln resezierte und sie bakteriologisch untersuchte. Dabei fand er bereits zwei Monate nach getätigter Wurzelfüllung die Umgebung der Wurzelspitze als vollständig steril, vorausgesetzt, daß eine nicht reizende antiseptische Paste unmittelbar in den „Geschwürraum eingeführt" worden war. Zu einem weitaus schlechteren Ergebnis gelangt Strüby, der die resezierten Wurzelspitzen einer histologischen Prüfung auf Bakterien unterzog und das aus der Resektionshöhle herausgekratzte Material auf Ascites-agar überimpfte und hier stets Streptokokken züchten konnte. Da die histologischen Untersuchungen jedoch völlig negative Befunde ergaben, kommt er zu der Feststellung, daß der bakteriologische Nachweis im histologischen Präparat keinerlei Sicherheit bietet; ebenfalls gelang es Kossow in den Dentinkanälchen nach durchgeführter Wurzelbehandlung noch in 50 Prozent der Fälle Strepto- und Staphylokokken nachzuweisen. Allerdings muß hier immer wieder darauf hingewiesen werden, daß eine Zeit von 2—6 Monaten, nach deren Ablauf die Untersuchungen vorgenommen wurden, als zu knapp angesehen werden muß. Friedmann untersuchte die bakteriziden Eigenschaften von Chlorpenol-Menthol in vitro und konnte beobachten, daß sich Gangränbakterien auf organischen Nährböden (Agar-Agar), die sich im Gegensatz zur reinen Chlor-

phenoleinwirkung nicht verfärben und trüben — ein Zeichen von chemischer Aetzwirkung —, unter der gasförmigen Einwirkung nicht mehr züchten lassen.

Eine weit zuverlässigere Beurteilungsmöglichkeit des Erfolges einer Behandlungsmethode bietet sich uns in der Betrachtung des histologischen Präparates. Wird uns doch hier das Ergebnis in nicht mißzuverstehender Eindeutigkeit in der Form von für einen Ausheilungsprozeß charakteristischen Gewebselementen klar vor Augen geführt. Um nochmals kurz das pathologische Geschehen im apikalen Paradentium zu streifen, so finden wir eine Ostitis mit allen ihren entzündlichen Zellkomplexen, infolge deren sich „das Fettmark in den markhaltigen Spongiosaräumen in granulomatöses Gewebe umändert". (Fisch) Also werden wir als Dokument der Ausheilung bei positivem Erfolg der Wurzelbehandlung auch wieder das Auftreten von normalem Fettgewebe in der regenerierten Spongiosa vorfinden. Grond macht für das Zustandekommen der endgültigen Ausheilung das Auftreten einer „Stauungshyperämie" verantwortlich, deren Entstehung er, wie folgt, definiert: « Der durch die Reizung bedingte Flüssigkeitsüberdruck im Entzündungsgebiet kann aber bei — durch die Wurzelfüllung — verriegeltem Wurzelkanal keinen Ausgleich finden. Also muß er auf die Zirkulation stauend wirken. Da nun keine erneute Bakterienzufuhr besteht, haben wir das Bild einer Stauungshyperämie vor uns, die heilungsfördernd wirken kann und bald nach Stunden oder Tagen wieder schwindet. Im gleichen Maße schwindet der Druckschmerz. Es hat sich dann eine regionär wie temporär begrenzt, akute bzw. subakute Entzündung abgespielt, die unter Umständen die endgültige Ausheilung einleitet. »

Die Knochenregeneration wird sich aber in vielen Fällen nicht vor Ablauf von 2—3 Jahren im histologischen Bild nachweisen lassen, und daher sind die negativen Ergebnisse der meisten Autoren, die diese Frist nicht eingehalten haben, mit besonderer Vorsicht zu bewerten. Auf Grund dieser Erkenntnis hat Steiger seine histologischen Untersuchungen auch erst nach 15—46, im Durchschnitt also 30 Monaten begonnen und dementsprechend auch tatsächlich eine Knochenneubildung nachweisen können. Von acht zur histologischen Untersuchung gelangten Zähnen, die nach der Walkhoff-Methode behandelt worden waren, zeigten drei eine deutliche Tendenz zur Ausheilung, indem sich durch Knochenneubildung der Periodontalspalt auf die normale Breite verkleinert hatte. Das Periodont ließ keine Infiltration mehr erkennen. In drei weiteren Fällen war eine deutliche Rückbildung des Herdes zu konstatieren. Das Periodontalgewebe ist in mehrfachen parallelen Zügen um die Wurzelspitze gelagert und hat die Spalte ebenfalls auf die normale Breite

verkleinert, allerdings lassen sich hier noch einige leichte Infiltrationsherde nachweisen. In den zwei restlichen Fällen war das pathologische Gewebe unbeeinflußt geblieben. Auch Friedmann kommt bereits nach einer Beobachtungszeit von $2^1/_2$ bis 10 Monaten auf Grund seiner histologischen Untersuchungen zu dem Ergebnis, daß „es in vielen Fällen chronischer Wurzelhautentzündung gelingt, mit Ch-K-M und Jodoform nicht nur eine klinische, sondern auch eine anatomische Besserung in Form einer Vernarbung herbeizuführen." Das Eindringen von Bindegewebszügen in den Wurzelkanal beurteilt er prognostisch für durchaus günstig, da dieses Gewebe später Zement bilden kann.

Bleibt in einigen Fällen die regeneratorische Knochenbildung aus, obwohl klinisch unbedingte Heilung festgestellt worden ist, und finden wir im histologischen Bild den Apex von infiltrationsfreien, derben Bindegewebszügen umkleidet, dann muß berücksichtigt werden, daß die Hauptursache des Fehlens der Knochenregeneration in einem „Erlahmen der knochenbildenden Kräfte" (Lexer) gesucht werden muß. Wenn wir infolge konstitutioneller Momente (Alter, Krankheit, allgemeine Schwäche usw.) eine Schädigung oder gar völliges Erlahmen der osteogenetischen Regenerationsfähigkeit berücksichtigen, so wird uns ein Ausbleiben der knöchernen Neubildungen nicht allzusehr beunruhigen, umsoweniger, wenn wir in Betracht ziehen, daß ausgedehnte schwere Eiterungen das Zellmaterial, von dem die Knochenregeneration hauptsächlich ausgeht, völlig vernichten können.

Der allgemeinen Auffassung, daß sich das vorhandene Bindegewebe unter metaplastischen Vorgängen zu Knochen- bzw. Zementgewebe umbildet, steht eine zweite Anschauung gegenüber, die das Vorhandensein eines Keimgewebes für notwendig hält, in dessen Zwischensubstanz Kalksalze abgelagert werden sollen. Als hemmendes Moment für die Kalkablagerung kommt aber neben Zellgiften noch die Kohlensäurespannung im Gewebe in Betracht, wie Arbeiten von Howland, Kramer und Shipley bewiesen haben. Da nun durch ein Abklingen der Entzündungserscheinungen die Säurespannung ebenfalls herabgesetzt wird, so werden wir demnach eine analoge Erhöhung in der Ausfällung von Kalksalzen in den provisorischen Verkalkungszonen beobachten können. Nach Kühn ist die Knochenneubildung „als reparatorischer Vorgang nach Abkapselung — also nach Uebergang in ein gewisses Latenz- oder Ausheilungsstadium" aufzufassen. Durch die Tätigkeit der Osteoblasten, die schon bald eine Form der späteren Knochenzellen annehmen, kommt es dann infolge ihrer fermentativen Eigenschaften für die Ausfällung der Kalksalze zum eigentlichen Verkalkungsvor-

gang (Kühn). Während Euler und Meyer von der Möglichkeit einer direkten Verwachsung von Zement und Knochen auf dem Wege der direkten Kalkeinlagerung in die fibrilläre Grundsubstanz überzeugt sind, hält Römer eine solche Vereinigung für ausgeschlossen und glaubt nur an eine echte Verwachsung zwischen Knochen- und Dentingewebe. Bleibt aber bei beiderseitigen Anbauvorgängen dem zwischen Zement- und Knochengewebe gelegenen Muttergewebe keine Möglichkeit zur getrennten Differenzierung nach beiden Seiten, so spricht Kühn in diesen allerdings seltenen Fällen von « echter Verwachsung ».

In dem Maße, wie wir eine zunehmende Knochenneubildung als Ersatz der Granulationen verfolgen können, wird sich physikalisch gesehen eine stärkere Vermehrung der für Röntgenstrahlen undurchlässigeren Zonen geltend machen. Es braucht nun nicht in jedem Falle zu einem völligen Verschwinden der Rarefikationszone durch Bildung eines röntgendichteren Mediums (Knochengewebe) zu kommen, um die Röntgendiagnose auf „vollständige knöcherne Restitution" stellen zu können, sondern wie bereits geschildert, kann es auch zur vollen Liquidation des pathologischen Prozesses kommen, wenn wir „nur" eine bindegewebige Vernarbung infolge z. B. Allgemeinerkrankungen des Knochensystems histologisch feststellen können. Dieser persistierende Spalt täuscht natürlich im Röntgenbild als hohler Raum „pathologisches Granulationsgewebe" vor. Wenn uns auf diese Weise das Röntgenbild auch keine genügende Gewähr bietet, den Zustand des Krankheitsablaufes mit Sicherheit zu erfassen, so ergibt sich doch in vielen Fällen ein Bild, das uns wenigstens gestattet, durch die Kontrolle der knöchernen Abgrenzung über die Vorgänge innerhalb der herdförmigen Ostitis einiges auszusagen. Stellt man nämlich bei der Kontrollaufnahme fest, daß ein vorher scharf begrenzter Herd nunmehr zentralwärts diffus in eine Aufhellung des vorher tiefdunklen Schattens übergeht, so darf man annehmen, daß sich hier Heilungsvorgänge im anatomischen Sinne, wie Knochenanbau bzw. Kalkablagerung, abspielen.

Allerdings muß hier betont werden, daß auf eine möglichst gleiche Einstellung der Röntgenröhre bei den späteren Kontrollaufnahmen geachtet werden muß, denn je nach der Einstellung des Winkels wird der Strahl verschieden dicke Knochenpartien zwischen Röhre und Film zu durchdringen haben, die dann auf dem Bild durch die mehr oder minder absorbierten Strahlen eine verschieden geartete Knochenstruktur erscheinen lassen. Ueberhaupt muß bei röntgenologischer Beurteilung stets eine Reihe technischer Mängel wie z. B. zu harte oder zu weiche Strahlen, Aenderung der Belichtungszeit,

Ueberbelichtung, Ueberentwicklung bzw. Fixierung des Films u. dgl. in Erwägung gezogen werden, um nicht zu einer Fehldiagnose zu gelangen. Im übrigen kann man Csernyei beipflichten, wenn er sagt: « Von einer Heilung im wissenschaftlichen Sinne kann man nur auf Grund histologischer Beweise sprechen; im praktischen Sinne bedeutet aber die Erhaltung und Brauchbarkeit des Zahnes, sowie die Schließung einer Fistelöffnung schon Heilerfolg ».

Die weitaus größere Beachtung jedoch widmet man einem Medikament in seiner klinischen Auswirkungsweise auf den Organismus. Und es besteht kein Zweifel, daß mit einer Methode, wie sie die von Walkhoff in mehreren Jahrzehnten erprobte und durchgeführte Wurzelbehandlung darstellt, glänzende Erfolge erzielt worden sind und noch erzielt werden, erfüllt sie doch die Forderung, daß eine Heilung im klinischen Sinne „die schmerzlose, funktionstüchtige Erhaltung des Zahnes, Toleranz der antiseptischen Behandlung und der dauerantiseptischen Wurzelfüllung, sowie die Schließung einer Fistelöffnung" bedeutet. Tausende von Beispielen sind von den verschiedensten Autoren angeführt worden, in denen Zähne, die schon ziemlich stark gelockert waren, nach kurzer Zeit wieder fester, und so für den Kauakt brauchbar wurden, daß sich ferner zu Anfang bestehende Fisteln schlossen und daß sich diese nach der Walkhoff'schen Methode behandelten Zähne durch keinerlei Perkussionsanomalien mehr von ihren gesunden Nachbarn unterschieden.

Diese Angaben bestätigten sich auch am hiesigen Institut, wo die Walkhoff'sche Methode schon seit Jahren ihre praktische Anwendung findet. Es mag hier ein kurzer Hinweis genügen, daß es sich bisweilen als zweckmäßig erwiesen hat, in Fällen besonders aktiver Herdprozesse den betreffenden Zahn bereits vor Inangriffnahme der eigentlichen Behandlung zu exartikulieren, um so das erkrankte paraodontale Gewebe vor der Einwirkung von Traumen zu schützen, da es im anderen Falle zu einem durch Druck hervorgerufenen Uebergang der noch anwesenden Bakterien aus dem geschlossenen Herd in das umliegende Gewebe kommen kann und so ein neu aufflammender Prozeß hervorgerufen wird, der unter Umständen sogar den Verlust des Zahnes zur Folge haben kann. Wird doch auch jedes andere ernstlich erkrankte Organ einer weitesten Stillegung unterworfen, um es einem gesicherten Heilprozeß zuführen zu können!

Anschließend wird die kurze Schilderung von 12 Fällen wiedergegeben, die an der hiesigen Mund-Zahn-Kiefer-Klinik durchbehandelt wurden und mit den entsprechenden Röntgenbildern belegt sind.

Fall I:
(Die Röntgenbilder der auf der Tafel nicht reproduzierten Fälle befinden sich in der Originaldissertation.)

Auf Figur 3 sehen wir einen l.o.2, dessen Wurzel am 16. Januar 1935 bis weit über den Apex hinaus mit Jodoformpaste gefüllt wurde. Wir erkennen ferner aus dem Bild, daß sich die Paste auf Grund ihres Eigengewichtes bis auf den Boden des „Granuloms" gesenkt hat, was einen deutlichen Rückschluß auf die Größe des pathologischen Prozesses zuläßt. Figur 4 veranschaulicht uns die Ausheilung des Granuloms. Wir ersehen aus der Aufnahme, die am 8. Mai 1937 gemacht wurde, zunächst, wie die Wurzelpaste fast bis zur Hälfte aus dem Kanal ausgelaugt und resorbiert worden ist, wie sich ferner um den apikalen Teil der Wurzel feine Knochenbälkchen bilden, deren Zustandekommen auf eine unbedingte Ueberwindung der chronischen Entzündung schließen läßt. Bei einem Vergleich mit Figur 3 sehen wir auch eine Zunahme der Dichte der Knochenkompakta, die den Periodontalspalt begrenzt, was auch klinisch deutlich im Festerwerden des Zahnes zum Ausdruck gebracht wurde.

Fall II:
(Vgl. die entsprechenden Abbildungen auf der Röntgentafel.)

Bei dem auf Figur 5 abgebildeten l.u.6 bestand an der distalen Wurzel eine chronische Ostitis, die dazu geführt hat, daß bereits ein Drittel der gesamten Wurzel resorbiert worden ist. Am 7. Dezember 1934 wurde die Wurzelfüllung gelegt (Figur 5), deren Erfolg auf dem Bild: Figur 6 am 5. Mai 1937 kontrolliert worden ist. Aehnlich wie im Fall I können wir aus Figur 6 eine deutliche Zunahme der knöchernen Substanz herauslesen, die auf den Ausheilungsprozeß hindeutet. Einiges Interessantes finden wir in der Beobachtung der Wurzelpaste. Während infolge des in den distalen Wurzelkanal hineingewucherten Granulationsgewebes die Paste fast bis zur Hälfte resorbiert worden ist, finden wir in dem Verhalten der Wurzelfüllung der übrigen auf dem Bilde dargestellten Kanäle keine Veränderungen, was auf das Fehlen jeglichen pathologischen Prozesses, und somit Vorhandensein von Granulationen, zurückzuführen ist.

Fall III:

Die restlose Ausheilung des pathologischen Prozesses an der Wurzelspitze des l.o.3 auf Figur 7 und 8 stellt lediglich eine Ergänzung der oben geschilderten Befunde dar. Figur 8 zeigt uns einen Zahn, dessen Wurzel von vollständig normalem Knochen umgeben ist und nur die bereits zum Teil ausgelaugte Wurzelfüllung, die von einem ausgedehnten Stiftinlay gegen die Mundhöhle abge-

schlossen ist, verrät uns, daß der Zahn tot ist. Die Aufnahme: Figur 7 datiert vom 12. Januar 1935, Figur 8 datiert vom 19. Mai 1937.

Fall IV: (Vgl. die entsprechenden Abbildungen auf der Röntgentafel.)

Figur 9 zeigt einen tief zerstörten l.u.4, an dessen Wurzelspitze sich ebenfalls ein chronischer Knochenabszeß befand, der am 14. Februar 1935 mit Walkhoff'scher Jodoformpaste ausgefüllt wurde. L.u.3 erhielt ebenfalls eine allerdings aus technischen Gründen mangelhaft durchgeführte Wurzelfüllung. Ferner sehen wir auf dem Bild die Alveole des kurz vorher entfernten l.u.5. Figur 10, datiert vom 18. Mai 1937, läßt uns erkennen, daß der Normalzustand um die Wurzelspitze des l.u.4 durch Knochenneubildung wieder erreicht ist, und daß mit einem unbedingten Dauererfolg gerechnet werden kann, zumal die die Wurzelfüllung coronarwärts abschließende Krone jegliche Zufuhr von neuen Schädlichkeiten unterbindet und außerdem der Gesundheitszustand der Patientin genügend Abwehrkräfte garantiert, die die Gleichgewichtslage des Gesamtorganismus sicherstellen, da wir im anderen Falle unter gewissen Umständen im Verlauf von 27 Monaten die Entwicklung einer pathologischen Veränderung an der Wurzelspitze von l.u.3 infolge der mangelhaften Wurzelfüllung erwarten durften. Als interessanten Nebenbefund sei auf die vollständige Ausfüllung durch Knochensubstanz der Alveole von l.u.5 hingewiesen.

Fall V: (Vgl. die entsprechenden Abbildungen auf der Röntgentafel.)

Sehr eindrucksvoll gestaltet sich ein Vergleich von Figur 11 und Figur 12. Das auf Figur 11 dargestellte, recht ausgedehnte Granulom wurde am 15. März 1935 mit der Jodoformpaste ausgefüllt, wobei auch ein Teil des bis in das vestibulum oris führenden Fistelganges dargestellt wurde. Aus der sehr umfangreichen Knochenauflösung in der gesamten Umgebung der Wurzel von r.u.5 erhellt die Tatsache, daß der Zahn klinisch eine Lockerung dritten Grades vor der Behandlung aufwies. Figur 12, aufgenommen am 25. Mai 1937, zeigt uns zunächst, daß das ganze durch den Apex hindurchgestopfte Jodoformpastendepot, ja sogar noch ein Drittel der im Kanal verbliebenen Paste resorbiert worden ist. Ferner erkennen wir, daß die anfänglich bestehende umfangreiche Verschattung einem normalen Wiederaufbau der knöchernen Substanz gewichen ist, die den Periodontalraum wieder fast bis zur physiologischen Breite begrenzt. Bei genauester Betrach-

tung läßt sich sogar eine circumskripte, übermäßig starke Ansammlung von röntgenstrahlenundurchlässigerer Substanz, also Knochengewebe, unterhalb der Wurzelspitze feststellen (Sklerose!).

Fall VI: Das auf Figur 13 dargestellte Granulom an der Wurzelspitze von l.o.4 wurde nach längerer Vorbehandlung durch CH-K-M am 30. Juli 1935 mit Jodoformpaste ausgefüllt (Figur 14). Auf Figur 15 erkennen wir eine bedeutende Verringerung des pathologischen Prozesses an l.o.4, während wir auf dem gleichen Bild, das am 29. April 1937 aufgenommen wurde, ein weiteres Fortschreiten der resorptiven Vorgänge an der Wurzelspitze von l.o.5 ohne Schwierigkeit feststellen können. Der auf Figur 15 noch sichtbare, leicht verbreiterte Periodontalspalt an der Wurzelspitze von l.o.4 verschwindet bei noch längerer Wartezeit auch noch, zumal noch ein kleines Wurzelpastendepot zur Verfügung steht, das den Abwehrkräften des Organismus im Falle von evtl. noch vorhandenem infektiösen Material zur wirksamen Verfügung steht. Ferner ist auf Figur 15 klar ersichtlich, daß zur Ausheilung eines Granuloms eine Resorption der Jodoformpaste aus dem Kanal nicht unbedingt erforderlich ist, da der Kanal im vorliegenden Falle noch vollständig bis zum Apex gefüllt ist.

Fall VII: (Vgl. die entsprechenden Abbildungen auf der Röntgentafel.) Die Ausheilung eines weiteren ebenfalls sehr ausgedehnten pathologischen Prozesses können wir an den Figuren 16 bis 18 verfolgen. Nach längerer Vorbehandlung des r.o.2 mit Ch-K-M wurde dieser sehr stark gelockerte Zahn am 12. Juni 1935 endgültig mit einer Jodoformpastenfüllung versehen und gleichfalls wie bei den anderen Fällen die Paste bis in das jenseits des Apex gelegene Granulom vorgetrieben. Anschließend entwickelte sich jedoch ein akuter Prozeß, der nach zwei Tagen zu einem Durchbruch in die Mundhöhle führte. Bei der Incision entleerte sich auch Jodoformpaste. Nach dieser akuten Exacerbation klangen die Entzündungserscheinungen überraschend schnell ab, sodaß am 19. Juni 1935 die Wurzelfüllung bereits wiederholt werden konnte und obwohl auch hier wieder ein ziemlich großes Jodoformpastendepot durch den Apex rotiert wurde, konnten dieses Mal keinerlei Reaktionen von Seiten des Organismus wahrgenommen werden (Figur 16). Das Kontrollbild Figur 17, das am 18. Januar 1936 aufgenommen wurde, läßt das Granulom noch in seinem vollen unveränderten

Umfange erkennen, obwohl das Pastendepot bereits vollkommen resorbiert ist. Dagegen läßt Figur 18 deutlich erkennen, daß sich an Stelle der vorherigen Auflockerung des Knochengewebes nunmehr eine völlig normale Knochenschicht um den Zahn gebildet hat, die wohl noch eine kleine Verbreiterung des Periodontalspaltes erkennen läßt, die aber in kürzester Frist ihre bis zur physiologischen Grenze reichende Rückbildung erfahren dürfte.

Fall VIII: Der auf Figur 19 abgebildete l.o.1 erhielt am 23. Mai 1935 seine definitive Wurzelfüllung, wobei gleichfalls ein größeres Pastendepot in den jenseits des Apex gelegenen Hohlraum des chronischen Knochenabszesses gelegt wurde. Die Kontrollaufnahme vom 21. Januar 1936 (Figur 20) beweist uns deutlich eine Verkleinerung des Herdes. Interessant ist, daß auf Figur 20 noch einige Reste von Wurzelpaste, trotz einer Wartezeit von acht Monaten, an den tiefstgelegenen Stellen des Granuloms zu erkennen sind, ein Befund, der sich nach weiteren 16 Monaten wiederholt. Figur 21, aufgenommen am 11. Mai 1937, veranschaulicht deutlich den medial vom Apex gelegenen Wurzelpastenrest, der durch schräge Strahlenrichtung in das foramen incisivus hineinprojiziert worden ist und dieses nun nicht etwa mit einem Granulom zu verwechseln ist. Klinisch ist der Zahn absolut fest und völlig reaktionslos geworden.

Fall IX: (Vgl. die entsprechenden Abbildungen auf der Röntgentafel.) Das auf Figur 22 zur Darstellung gelangte Granulom, an der Wurzelspitze des l.o.4 ist teilweise am 18. Februar 1935 (siehe Figur 23) mit Jodoformpaste ausgefüllt worden. Das Kontrollbild vom 31. Mai 1937 (Figur 24) läßt wohl noch eine leichte Verschattung in der Gegend der Wurzelspitze erkennen, die aber im Vergleich zu Figur 23 zu keiner ungünstigen Prognose hinsichtlich des weiteren Heilungsverlaufes Veranlassung gibt. Der seit der durchgeführten Wurzelbehandlung völlig symptomlos gebliebene Zahn hat wieder einen solchen Grad von Festigkeit erlangt, daß er als vollwertiges Kauorgan seinen Zweck erfüllt.

Fall X: Figur 25 (2 Juni 1934) zeigt uns ein sehr ausgedehntes Granulom an der Wurzelspitze des l.o.5, das sogar infolge seines Wachstumsdruckes den Boden der angrenzenden Oberkieferhöhle verdrängt hat. Nachdem am 18. Juli 1934 (Figur 26) der Wurzelkanal bis über den Apex

hinaus gefüllt worden war, dient der Zahn als Pfeilerzahn für eine dreigliedrige Brücke! Bei Betrachtung des pathologischen Prozesses an der Wurzelspitze können wir eine außerordentliche Verkleinerung desselben feststellen, was auch durch die Senkung des Bodens der Oberkieferhöhle noch betont wird. Zu diesem Fall sei noch bemerkt, daß der Patient jahrelang an einem ulcus ventriculi litt, das trotz wiederholter fachärztlicher Behandlung sets rezidivierte. Seit 1935 jedoch fühlt sich der Patient völlig beschwerdefrei.

Fall XI: Auf Figur 28, aufgenommen am 22. März 1935, erkennen wir an den Wurzelspitzen der beiden Prämolaren je eine Verschattung, die auf die Abwicklung eines pathologischen Geschehens hindeutet. Wir sehen weiter, wie das kleinere Granulom am l.o.5 durch den Wurzelkanal mit der Walkhoffpaste ausgefüllt worden ist, während beim l.o.4 die Füllung der Kanäle kaum den Apex erreicht. Trotzdem erkennen wir auf Figur 29, aufgenommen am 30. Juni 1937, eine bedeutende Verkleinerung des chronisches Herdes am l.o.4, hervorgerufen durch Ossifikationsvorgänge, die sich im Röntgenbild durch Dichterwerden der für Röntgenstrahlen durchlässigeren Zonen dartun. Weiterhin läßt sich auf Figur 29 feststellen, daß am l.o.4 die Wurzelpaste aus dem buccalen Kanal fast doppelt so stark durch die eingewucherten Granulationen resorbiert worden ist, wie es in dem palatinalen Kanal der Fall ist, woraus auf den heftigeren Grad des chronischen Entzündungsprozesses am buccalen Kanal geschlossen werden darf. Am l.o.5 sehen wir analog der geringen Ausdehnung des anfänglichen Herdes auch nur eine unbedeutende Resorption der Paste aus dem Wurzelkanal. Klinisch sind beide Zähne reaktionslos geblieben und ihr Festigkeitsgrad der Gleiche, wie der ihrer gesunden Nachbarn.

Fall XII: Als letzter Fall bietet sich uns die Betrachtung der Figuren 30 und 31. Figur 30, datiert vom 18. April 1935, zeigt ein größeres Granulom an der Wurzelspitze von r.o.4, das ähnlich wie im Fall X Figur 25 den benachbart gelegenen Boden der Oberkieferhöhle eingedellt hat. Wir erkennen ferner aus dem Bild, daß die Wurzelfüllung genau bis zum Apex reicht und dort die winzigen Deltabildungen des Kanales ausfüllt. Aus Figur 31 (28. Mai 1937) läßt sich deutlich erkennen, daß, obwohl keine

Paste in dem Herde deponiert wurde, tatsächlich ein Ausheilungsprozeß in Form von neuer Knochenbildung an der Peripherie des Granuloms begonnen hat. Wir erkennen ferner den Wiederausgleich des vorher eingedellten Oberkieferhöhlenbodens. Bei genügend langer Wartezeit dürfen wir evtl. mit einer „restitutio ad integrum", im ungünstigsten Falle aber mit einer bindegewebigen Vernarbung rechnen, da der Zahn seit zwei Jahren durchaus reaktionslos geblieben ist und die Patientin sich seiner als vollwertiges Kauorgan erfreut.

Wurzelbehandlung ist Wundbehandlung.

Dieser Satz diktiert uns die bei der Behandlung einzuschlagenden Richtlinien und so dürfte es interessant sein, im Rahmen dieser Arbeit einmal die von anderer Seite vorgeschlagenen therapeutischen Methoden zu erwähnen und sie einem kritischen Vergleich zu unterziehen.

Der Kernpunkt der modernen Wurzelbehandlung ist die Gesunderhaltung des noch gesunden apikalen oder periapikalen Gewebes oder die Zurückführung von pathologisch verändertem Gewebe in ein den Körper nicht mehr schädigendes Gewebe und so schließen sich schon alle diejenigen Methoden, die immer noch mit stark ätzenden bzw. nekrotisierenden Mitteln arbeiten und so den Apex in seiner Trophik und Vitalität zum Teil bleibend schädigen, von selbst aus (Formalin, Trikresolformalin, u. a.). Auf anderer Grundlage jedoch wie diese „auch medikamentösen Verfahren" sind folgende Behandlungsarten aufgebaut, die ihrerseits allerdings im Effekt eine gleiche Wirkung beabsichtigen. Zu nennen wäre die Diathermie, die Verwendung des Silbers und anderer Edelmetalle, die Radiumbehandlung, das Cytozon-Verfahren und die „biologische Behandlung".

Als die aktuellste Methode sei die sogenannte „biologische Behandlung" erwähnt, der aber in ihrer heutigen Form in Bezug auf die bereits das Knochengewebe ergriffenen Erkrankungen wohl nur prophylaktische Bedeutung zukommt, insofern als diese Behandlungsart vielmehr auf die Erkrankungen der Pulpa Anwendung findet und sich auch da in ihrer Wirkungsweise bedeutende Einschränkungen gefallen lassen muß, da die Diagnose des Erkrankungsstadiums nie mit Sicherheit zu stellen ist, denn die Uebergänge von einer Pulpitis partialis zu einer Pulpitis totalis, in der die eingedrungenen Bakterien evtl. schon die Grenzen des Zahnes

überschritten haben, sind fließend. Greve bestreitet überhaupt jegliche Möglichkeit einer Restitution auf biologischer Grundlage, da die Kalkpräparate oder kalkhaltiges Gewebe, auf lebendes Gewebe gebracht, lediglich absorbiert werden, und somit von einer „biologischen Resorption und damit Restitution oder biologischen Ausheilung" gar keine Rede sein kann.

Einige Verwandtschaft zu dieser sogen. biologischen Methode weist die von Jenny angezeigte Verwendung von Elfenbeinpulver auf. Die Tatsache, daß Elfenbein oder Knochen zu Implantationszwecken bei Knochendefekten Verwendung findet, macht er zur Grundlage seiner Gedanken, indem er dem in das Granulationsgewebe geschickten Elfenbein das gleiche Schicksal zuschreibt, da es ja auch hier zugrunde geht und so als fördernder und richtungweisender Anreiz für die Organisation dienen soll. Bei abschließender Betrachtung kommt er jedoch über Wahrscheinlichkeitsmutmaßungen nicht hinaus. Dagegen muß eine großzügige Kariesfrühprophylaxe, wie sie beispielsweise mit dem Präparat „Vaduril" angestrebt wird, wo es auf Grund „einer widerstandsfördernden Wirkung sowohl auf Hart- als auch auf Weichgewebe des Organon dentale" erst gar nicht zu einer Erkrankung der Wurzelhaut kommen kann, als die idealste Lösung der biologischen Behandlung angesehen werden.

Aber da dieses Ziel bis heute noch unerreicht ist, müssen wir den „status quo" mit den uns zur Verfügung stehenden Mitteln zu bekämpfen suchen und da ist als weitere Methode die Diathermie zu erwähnen. Aber auch hier begegnen wir einer reichlich unvollkommenen Methode, da ihr zunächst einmal ohne die Gegenwart von Medikamenten jegliche Wirkung abgesprochen wird (Wasgien und Müller), und weiterhin in der Verkochung der Granulationen eine große Gefahr für das umgebende Gewebe erblickt werden muß. Steiger betrachtet sie lediglich als Hilfsmittel in der Wurzelbehandlung, da ihr Hauptvorteil „in der Möglichkeit der Erwärmung der Medikamente, deren bakterizide Kraft hierdurch eine erstaunliche Potenzierung erfährt", gelegen ist.

Einer anders gearteten Beeinflußung unterliegt das erkrankte periapikale Gewebe bei der neuerdings stärker propagierten Cytozon-Behandlung. Hierbei handelt es sich um die Insufflation eines Sauerstoff-Ozongemisches in das pathologische Gewebe. Fisch, der sich auf seine histologischen Untersuchungen stützt, sieht in dem Ozon ein gewebsfreundliches, bakterientötendes, überoxydierendes, jeweils schmerzlinderndes und stark hyperämisierendes Mittel, dessen Wirkung nicht nur auf die

Aerobier und Anaerobier beschränkt bleibt, sondern sich auch „gegen die organischen Stoffe, gegen die Toxine, die Detritus des Gewebszerfalles, gegen die Produkte einer zu raschen Desassimilierung, wie gegen die ungenügende Ausscheidung dieser Produkte" richtet. Die bakterizide Kraft des atomalen Sauerstoffes wurde schon von zahlreichen anderen Autoren bestätigt. Geyer erachtet dessen Wirkung fast der des Sublimates als gleichwertig. Payr beobachtete „die frappierendste keimtötende Wirkung bei den Pneumokokken, Streptokokken und dem Eiterbazillus und in schwächerem Maße bei den Staphylokokken und dem Kolibazillus". Dubrowin, der allerdings auf chemischem Wege im Wurzelkanal selbst freien Sauerstoff gewinnt, will ebenfalls eine Heileffekt auf die starke und tiefe desinfizierende Wirkung zurückgeführt wissen.

Wenn auch schon über tatsächliche Erfolge, die mit dieser Sauerstoff-Ozonapplikation erzielt worden sind, berichtet wurde, so ist sie dennoch zu jung, um ihr eine Vorrangstellung innerhalb der konservierenden Zahnheilkunde einzuräumen, da ihr noch das notwendige Fundament der klinischen, jahrelangen Bewährung fehlt. Zur Zeit wird die Cytozonbehandlung am hiesigen Institut einer genaueren wissenschaftlichen Nachprüfung unterzogen, um ihr dann an anderer Stelle das Urteil zu sprechen.

Kommen wir nun zu der Besprechung derjenigen Maßnahmen, die einen Erfolg dem „völligen bakteriendichten Abschluß" zuschreiben, so muß betont werden, daß es einen solchen „hermetischen Abschluß" überhaupt nicht gibt, sei es in Form einer Zementausfüllung oder einer Verschließung mittels Guttapercha, Amalgam, Silber- oder Goldstifte. Zudem birgt eine derartige Wurzelkanalausfülllung noch den schwerwiegenden Nachteil, daß sie im Falle eines negativen Erfolges, und der kann bei jeder Methode eintreten, schwerlich oder nur unter Perforationsgefahr wieder entfernt werden kann, was eigentlich schon zu einer Verwerfung derartiger Methoden berechtigt. Außerdem kommt es bei diesen härtenden Füllungen zu leicht zu dauernden Reiz- und schließlich Entzündungserscheinungen, wenn nämlich dieses später harte und vollkommen unveränderlich fest gewordene Füllungsmaterial durch den Apex gedrückt wurde und so, durch die beim Kauakt hervorgerufene Eigenbewegung des Zahnes, das mit ihm in Berührung kommende lebende Gewebe in einem fortwährenden Reizzustand behält. Ein weiterer Nachteil, der den festen Füllungsmaterialien anhaftet, ist der, daß sie eine zu ungenügende Desinfektionskraft besitzen, denn selbst wenn sie mit antiseptischen Mitteln versehen sind, so wird sich deren Wirkung gar bald naturgemäß lediglich auf die Oberfläche beschränken, bis auch dieses Depot erschöpft ist und

ihnen dann jegliche weitere Heilwirkung entgeht, ja womöglich infolge veränderter Volumenkonstanz durch das Abdiffundieren des Antiseptikums als vorzüglicher Wegweiser für evtl. später erneut eindringende Bakterien dient (P r o e l l stellte Kontraktionswerte bis zu 3,7 Prozent fest), da eine solche Füllung wohl kaum bis in die oben geschilderten, weit verzweigten Schlupfwinkel dieser Mikroben vordringen und so ein wirklichen, „hermetischen" Verschluß bewirken kann.

Um nun zu der Verwendung der E d e l m e t a l l s t i f t e zu kommen, sei bemerkt, daß die sogen. o l i g o d y n a m i s c h e W i r k u n g nur dann ihre bakteriziden Eigenschaften voll entfalten kann, wenn sich das Metall im chemisch löslichen Zustand mit dem Zelleiweiß der Bakterien verbinden kann, was aber gerade durch den den eingeführten Stift umhüllenden Zementmantel unterbunden wird, da er für die etwaigen Silberionen unpassierbar ist. Ebenfalls wird eine „spezifische deletäre Wirkung auf die hauptsächlichsten Erreger periapikaler Infektionen" durch das Aufkommen von einem niedrig gespannten Gleichstrom bestritten (G r o n d). Als eine Abwandlung dieser „Stiftmethode" mag das Einbringen von A m a l g a m p a s t e in den Wurzelkanal angesehen werden. Aber auch diesem Vorgehen haften keinerlei Vorteile an, da ein beabsichtigter „hermetischer" Verschluß bei der jeweiligen Unkenntnis der apikalen Topographie von vornherein als illusorisch gelten muß, umsomehr als auch dieser Amalgampaste die unbedingt erforderliche bakterizide und sporizide Kraft fehlt, um die Bakterien in den mannigfachen Ramifikationen unschädlich zu machen. Ferner haben auch hier die schon oben erwähnten Nachteile eines härtenden Wurzelfüllungsmaterials unbedingte Gültigkeit. Gewiß sollen diesen Methoden etwaige erzielte Erfolge nicht bestritten werden, aber „wenn gegen feststehende medizinische Lehrsätze und Gesetze ohne ausreichende wissenschaftliche Begründung verstoßen wird, sind tausend geglückte Behandlungen zu leicht, um einen einzigen ernsten Mißerfolg aufzuwiegen" (G r o n d).

Als weitere Behandlungsmethode gilt schließlich noch der Gebrauch „r a d i o a k t i v e r W u r z e l f ü l l m i t t e l". Die Tatsache, daß eine günstige Beeinflußung pathologischer Prozesse (Carcinom und andere krankhafte Neubildungen) durch Strahleneinwirkung stattfindet, ist bekannt. Kommt es aber in diesem Fall zu einer Zellschädigung, ja zum Zellverfall, so soll es bei der Bestrahlung der chronisch-entzündlichen Prozesse am Paradentium durch radioaktive Substanzen vielmehr zu r e p a r a t o r i s c h e n V o r g ä n g e n am ortsständigen Mesenchym kommen, die, funktionell gesehen, nach A n d e r s „als eine Leistungssteigerung im Sinne einer Er-

höhung vitaler Abwehrreaktionen anzusprechen sind". Inwieweit sich jedoch eine Verwendung dieser Substanzen als strahlenschädigend auf den Gesamtorganismus auswirkt, soll nicht erörtert werden.

Bleibt noch die Erwähnung, daß neuerdings im Rahmen echt biologischer Blickrichtung auf die pH-Konzentration der zur Verwendung gelangenden Wurzelfüllpasten hingewiesen wird. Die Wasserstoffionenkonzentration einer normalen Pulpa beträgt pH = 7,4, das bedeutet für die Behandlung chronisch-entzündeten Gewebes, da dessen pH-Werte unter dem neutralen pH = 7,1 liegt und es somit sauer reagiert, daß wir unseren Füllmaterialien einen weit höheren pH-Wert verschaffen müssen, um eine Umstimmung bis zur Herstellung normaler Verhältnisse des Gewebes zu erzielen. In der Literatur finden wir diesbezügliche optimale Werte, die bis zur Reaktionszahl (pH) 9,0, 9,8 steigen, angegeben. Es ist nicht zu bestreiten, daß unter Beachtung dieser Wasserstoffionenkonzentration sich in Zukunft unser Medikamentenschatz einer diesbezüglichen Revision wird unterziehen müssen und daß dieser Weg zu Aenderungen führt, die uns der Grenze einer 100prozentigen Wurzelbehandlung näher bringen können.

Schluß.

Bei einer Gegenüberstellung der einzelnen Methoden scheiden also von vorherein schon diejenigen völlig aus, die den absoluten bakteriendichten Abschluß anstreben, dies aber nur mit einer soliden, härtenden Ausfüllung des Kanales erreichen können, und es bleiben als am erfolgversprechendsten diejenigen, die als Hauptaufgabe die Vernichtung der Bakterien im Kanal und dem angrenzenden Dentin mittels geeigneter Dauerantiseptika, d. h. die Unschädlichmachung des „Primärherdes" betrachten und dann den Bemühungen des Organismus, von sich aus das pathologische Gewebe zu beseitigen und zu restituieren, auf biologischer Basis entgegen kommen, in dem die Verteidigungskräfte des Organismus zu erneuter Tätigkeit angefacht werden. Nun läßt sich aber der Wurzelkanal nicht mit einem Reagenzglas vergleichen, indem dort eine Reihe von Desinfizientien sehr befriedigende Ergebnisse zeitigen, aber in vivo durch ihre zellschädigenden Eigenschaften sich als unbrauchbar erwiesen haben, die also infolgedessen in unsere Wurzelbehandlungsmedikamente nicht hineingehören. So bleibt uns als bewährtestes, weil längst erprobtes Verfahren, die Walkhoff'sche Methode, wenngleich Walkhoff selbst von der Unmöglichkeit einer 100prozentigen Erfolgssicherheit jeder Behandlungsart überzeugt ist. Aber welches andere Organ mit schwerer

Eiterung kann denn mit Sicherheit geheilt werden? Das Schwergewicht einer Wurzelbehandlung liegt also, um es nochmals zu betonen, in einem erfolgreichen Kampf gegen die Bakterien und deren Toxine, der nach Möglichkeit bis zu deren vollständigen Vernichtung führt und gleichermaßen in einer provozierenden Stärkung der Abwehrkraft des periapikalen durchbluteten und ernährten Gewebes.

Im Gegensatz zu diesen konservativen Methoden steht der chirurgische Eingriff in Form der Resektion. Diese Methode hat als Ziel die radikale Ausräumung und Fortschaffung des gesamten pathologischen Gewebes des „Herdes", wobei aus rein technischen Gründen auch ein Teil der Wurzel geopfert werden muß. Durchkreuzt wird jedoch die Hoffnung auf einen sich nunmehr anschließenden Gesundungsprozeß von dem Zurückbleiben klinisch und röntgenologisch nicht nachweisbarer mit infektiösen Massen vollgefüllten Ramifikationen, deren Vorhandensein in der verschiedenartigsten Form, Größe und Lage im histologischen Bild wiederholt nachgewiesen worden ist. Richter konnte auf Grund eingehender Untersuchungen feststellen, daß in 13 Prozent aller Fälle die Zähne solche Ramifikationen aufzuweisen haben, deren Endigungen mehr als 3 mm vom Apex entfernt auf der Wurzeloberfläche zu Tage treten. Wollte man nun aber alle Wurzeln, die einen pathologischen Prozeß im periapikalen Gewebe ausgelöst haben, um die Ausschaltung dieser Gefahrenquelle vollends sicher zu stellen, — denn es ist sehr wahrscheinlich, daß ein nach durchgeführter Resektion auftretendes Rezidiv auf eine Bakterieninvasion aus solchen hochgelegenen Ramifikationen zurückzuführen ist —, mehr als 3 mm ihrer Länge verkürzen, so dürfte die Funktionstüchtigkeit des betreffenden Zahnes in vielen Fällen weit über die normale Grenze geschwächt werden (Brückenpfeiler!). Nicht zuletzt ist das der Grund, um sich eindringlichst gegen die Unsitte des voreiligen chirurgischen Eingreifens in Form der Resektion auszusprechen. Ist nämlich auf Grund einer gewissenhaft durchgeführten Vorbehandlung der sogen. „Primärherd", der ursprüngliche infektiöse Wurzelinhalt, gegen den der Organismus an und für sich völlig machtlos ist, beseitigt, so wird es den biologischen Kräften in den weitaus meisten Fällen gelingen, den „Sekundärherd", das erkrankte periapikale Gewebe, erfolgreich zu überwinden. Als weitere Gegenindikation für die Wurzelspitzenresektion gelten aber außerdem noch die Fälle, wo das chirurgische Eingreifen aus leicht verständlichen Gründen infolge der topographisch-anatomischen Lageverhältnisse auf Schwierigkeiten stoßen muß. Hierfür kommen sowohl die Molaren des Ober- als auch die des Unterkiefers in Betracht, denn eine unvorhergesehene

Eröffnung der Oberkieferhöhle, wie andererseits eine Verletzung des Mandibularkanales dürfte Komplikationen im Gefolge haben, die sowohl die Methode als auch den „Chirurgen" in berechtigten Mißkredit bringen. Weiterhin wird uns in vielen Fällen die durch subjektive und konstitutionelle Momente bedingte Messerscheu des Patienten an einem chirurgischen Vorgehen hindern. Wenn wir überdies die relativ große Anzahl von Rezidiven (Williger schätzt 10—20 Prozent Rezidive), die nach Anwendung der Wurzelspitzenresektion immer wieder beobachtet werden, in die Abrechnung miteinbeziehen, so findet eine gesunde Skepsis gegenüber den Anhängern dieser Methode einen durchaus berechtigten Platz. Kossow konnte experimentell nachweisen, daß bei Wurzelspitzenresektionen selbst nach solider Ausfüllung des Kanales und genauer Abglättung des Füllungsmateriales trotzdem Reinfektionen aus dem Dentin stattfanden, was sicherlich auf die Außerachtlassung der notwendigen Sorgfalt bei der Vorbehandlung zurückzuführen ist. Scherbel hält die Anzahl der auf diese Weise unnütz geopferten Wurzelspitzen für noch größer, als die der unnütz abgeschnittenen Wurmfortsätze in der Aera der Blinddarmoperationen.

Demgegenüber muß also die medikamentöse Beeinflussung der periapikalen pathologischen Prozesse unbedingt gefordert werden, zumal Stein an einem Untersuchungsmaterial von 839 Wurzelkanälen in 84,3 Prozent eine bis zum Apex reichende Durchgängigkeit nachweisen konnte. Für diejenigen Fälle, in denen die Passage nicht erzwungen werden kann, fordert er die Extraktion. Mit der Erkenntnis, daß die lokalen- sowie auch die von dem vorhandenen Fokus hervorgerufenen Allgemeinerkrankungen auf das Bestehen des infektiösen Zahninhaltes zurückzuführen sind, muß doch eine wirksame Bekämpfung und somit Ausschaltung des Primärherdes, auch das Verschwinden der durch ihn verursachten Folgeerscheinungen bewirken, was ein weiteres chirurgisches Eingreifen als völlig überflüssig erscheinen läßt. Diese Ueberlegung berechtigt zu dem Vorwurf, daß jede Resektion, die ohne genügende medikamentöse Vorbehandlung ausgeführt wird, als grober Kunstfehler angesehen werden muß, denn das Abschneiden der infizierten Wurzelspitze und Ausräumung des Herdes beseitigen allein keineswegs die Gefahren, die dem Organismus des weiteren aus einem einzigen noch mit infektiösem Material vollgepfropften Seitenkanal drohen und über kurz oder lang zu einem sicheren Mißerfolg der „lege artis" durchgeführten Resektionsmaßnahme führen müssen. Nach all diesen Erwägungen sollte es doch als selbstverständlich betrachtet werden, daß die konservierende Methode den unbedingten Vorzug verdient, da sie ja

im Gegensatz zur Zahnwurzelresektion den Zahn in seiner ganzen Länge und das umgebende stützende Knochengewebe in seinem gesamten Umfange erhält, und so der chirurgische Eingriff nur mehr im Falle völligen Versagens der konservierenden Behandlung als „ultima ratio" anzusehen ist. Jeder modern denkende Zahnarzt geht mit Walkhoff den natürlichsten und für den Patienten wie für den Zahn schonendsten Weg der Behandlung der Wurzel „über die Kronenpulpa und nicht über die Wurzelspitze". « Das Bestreben, auf medikamentösem Wege durch den Wurzelkanal eine Beeinflussung der erkrankten apikalen Gewebe im Sinne einer regenerativen Heilung zu versuchen, ist daher vollkommen berechtigt ». (Jenny).

Leider muß aber als unumstößliche Wahrheit anerkannt werden, daß es in manchen Fällen apikaler chronischer Ostitis trotz gewissenhaftester Vorbehandlung und sorgfältigster Wurzelkanalausfüllung unter peinlicher Beachtung aller Kautelen trotzdem klinisch und damit auch röntgenologisch und histologisch zu keinem Ausheilungsprozeß kommt. Hier haben wir dann ein pathologisches Gewebe vor uns, das allen unseren Bemühungen, seine gegenwärtige Reaktionslage einem biologischen Umstimmungsprozeß zu unterwerfen, auch auf die Dauer trotzt, und so sind wir gezwungen die Resektionsmethode als „ultimum refugium" zur Ergänzung der konservierenden Behandlung anzuwenden. Von verschiedenen Autoren werden die Grenzen für die Indikation der Resektion noch beträchtlich weitergezogen. Port-Euler fordern die Entfernung der Wurzelspitze

1. bei Zähnen, deren Wurzelspitzen nach Eröffnung der Abszeßhöhle arrodiert erscheinen,
2. bei Zähnen, deren Wurzelkanal zu $^2/_3$ oder $^3/_4$ mit Massen gefüllt wurde, die sich bei der weiteren Behandlung nicht mehr entfernen lassen,
3. bei Zähnen, in deren Wurzelspitzen sich Fremdkörper befinden,
4. bei Zähnen, deren frei in die Abszeßhöhle hineinragende Wurzelspitze zwar nicht arrodiert ist, wohl aber einer gründlichen Ausräumung des dahinter liegenden Abszeßteiles im Wege steht, und
5. bei Zähnen, deren konservierende Behandlung infolge zu starker Krümmung des unteren Wurzelteiles zu einer fausse route geführt hat.

Zu Punkt „5" sei bemerkt, daß bei Zähnen, deren Wurzeln zu starke Abknickungen aufweisen und deren Kanäle infolge allzu starker Verkalkung oder sonstiger unüberwindbarer Hindernisse (abgebrochene Instrumente, Metall- und Zementausfüllungen) von vorn-

herein einen negativen Erfolg der beabsichtigten konservativen Behandlung vermuten lassen, diese zugunsten der Resektion oder gar der Extraktion verlassen werden soll, denn wir wollen ja keine pathologischen Zustände konservieren. So gebieten uns schwerere Prozesse an der Wurzelspitze, wie z. B. große Cysten, ein sofortiges chirurgisches Eingreifen, evtl. in Form von Extraktion mit anschließender Ausschälung, denn die Gefahr dieser infektiösen Herde ist ungleich größer als der Wert eines solchen im Munde verbleibenden Zahnes. Es wird ferner aussichtslos sein, einen Zahn, der mit mehr als der Hälfte seiner Länge in den chronischen Entzündungsprozeß hineinreicht, durch konservierende oder chirurgische Maßnahmen erhalten zu wollen und so tritt auch hier die Zange in ihre Rechte. So sehen wir, daß auch die Resektionsmethode durch verschiedene Momente in ihrer Anwendungsbreite auf gewisse Grenzfälle beschränkt bleibt; weist uns nämlich das klinische Bild die Symptome eines akut exacerbierenden, chronischen osteomyelitischen Herdes auf, so werden wir nicht erst lange überlegen dürfen, ob konservierende Behandlung oder Resektion, sondern hier kommt nur die Extraktion als einzige Therapie in Betracht, um den Herd breit zu eröffnen und so den Entzündungsprodukten die Gelegenheit des ungehinderten Abflusses zu verschaffen, und zwar noch bevor sich der Prozeß zu einer diffusen eitrigen Osteomyelitis oder gar zur perimaxillären Phlegmone entwickelt hat. Es muß eben in jedem einzelnen Falle der Kunst und dem Verantwortungsgefühl des Zahnarztes überlassen werden, welchen Weg er zum Wohle des Patienten einzuschlagen gedenkt.

Der Vollständigkeit halber sei noch erwähnt, daß Walkhoff an Stelle der Resektion gern die Replantation anwendet, indem er den Zahn extrahiert, ihn innen und außen säubert, mit Ch-K-M desinfiziert, das pathologische Gewebe im Kiefer auskratzt und den Zahn, so behandelt, wieder replantiert. Auch mit dieser Methode, die er überdies für sicherer, schonender und einfacher als die Resektionsmethode hält, will er gute Erfolge erzielt haben. Natürlich sieht er auch in dieser Behandlung nur ein „ultimum refugium", deren Enderfolg genau so wie bei jeder anderen Methode, also auch der Wurzelresektion, von der völligen Vernichtung aller Krankheitskeime im Zahninneren, mit anderen Worten von der Güte der Wurzelfüllung abhängig ist.

Abschließend sei noch eine Behelfsmethode erwähnt, die aber nur dann Anwendung finden soll, wenn die Erhaltung des Zahnes z. B. aus technischen Gründen gefordert wird, dieser aber einer notwendigen normalen, also von der Krone her vorgenommenen Wurzelbehandlung nicht zugängig gemacht werden kann, sei es, daß der

Wurzelkanal sich als undurchgängig erweist oder die Wurzel selbst Träger einer (Porzellan-)Krone, Brücke oder eines Stiftzahnes ist. In diesem Sonderfalle kann man dem chirurgischen Eingriff, dessen Ziel die Freilegung des apikalen Wurzelkanales darstellt, die sogen. retrograde Wurzelfüllung folgen lassen (— die spezielle Technik mag in den Lehrbüchern studiert werden —), und schließt diese gegen das Wundgebiet durch eine Amalgamfüllung ab.

Während wir nun gesehen haben, wie groß die Anzahl und wie verschieden die einzelnen Methoden in ihrem Aufbau und Vorgehen gegen die Erkrankungen des periapikalen Gewebes angegeben werden, drängt sich uns die Ueberzeugung auf, daß es eine sicheren Erfolg versprechende Wurzelbehandlung gar nicht gibt und wir daher noch darauf angewiesen sind, die dentogene chronische Ostitis mit der bestmöglichsten Therapie, die uns vorläufig noch in Form der Walkhoff'schen Methode zur Verfügung steht, als deren Ergänzung wir evtl. die Resektion oder gar die Extraktion in Anwendung bringen, zu bekämpfen.

Zusammenfassung.

Wenn vorliegende Arbeit sich mit der Behandlung der apikalen chronischen Ostitis befaßt, so versucht sie der konservierenden Therapie und hier wieder besonders der Walkhoff'schen Methode eine Vorrangstellung einzuräumen. An Hand von 12 Fällen, die mit 29 Röntgenbildern belegt sind, wurden die Ausheilungsmöglichkeiten klar vor Augen geführt; aber, wenn wir auch die Vorteile dieser Behandlungsart gegenüber anderen Methoden kennen gelernt haben, so haftet ihr dennoch eine gewisse Unsicherheit bezüglich eines vollen Erfolges an, der bisher nach exact wissenschaftlichen Untersuchungen nur bis zu 60—70 Prozent beziffert werden kann, wenn wir auch rein klinisch eine weit höhere Anzahl von Fällen als „geheilt" betrachten können. Diese Unsicherheit wird aber in dem Maße schwinden, wie wir bei unserer Behandlung die gegenwärtigen Reaktions- und Regenerationslage des Gesamtorganismus berücksichtigen und die biologische Umstimmung durch eine geeignete konstitutionelle Therapie unterstützen. So wird die Verabreichung von den Kalkstoffwechsel fördernden Mitteln (Trikalkol, Vigantol u. dgl.) empfohlen, während wir dem Organismus Gelegenheit geben, nach maximaler Verbesserung der lokalen Verhältnisse der beteiligten Gewebe die Infektion selbst zu überwinden. Solange aber die wissenschaftlichen Forschungen auf diesem Gebiete noch zu keinem endgültigen, erfolgreichen Abschluß gelangt sind, bleiben wir berechtigt, unsere bisher erprobten Verfahren weiter anzuwenden, um durch sie im Interesse der allgemeinen Volksgesundheit und der Volkswirtschaft das Heer der Kranken und nicht zuletzt die Gefahren der Fokalinfektion weiter zu vermindern.

Am Schluß meiner Arbeit gestatte ich mir, Herrn Prof. Dr. Proell für die liebenswürdige Ueberlassung des Themas, sowie Herrn Dr. Junk für die mir gegebenen Anregungen und Unterstützungen meinen verbindlichsten Dank auszusprechen.

Literaturverzeichnis.

Anders: Ueber chronisch-entzündliche Prozesse am Paradentium und ihre Behandlung durch Wurzelfüllung mit radioaktiven Substanzen. Zahnärztl. Rundsch. 1936, Nr. 45.

Berkhan: Ein Beitrag zur Frage der Indikationen und Grenzen der medikamentösen Therapie apikaler Parodontitiden. Dtsch. Zahnärztl. Wochenschr. 1936, Nr. 35.

Csernyei: Medikamentöse Fistelbehandlung und Heilung. Zahnärztl. Rundsch. 1935, Nr. 8.

Fisch: Ueber Anwendung von Ozon in der Stomatologie, als wirksames Mittel einer neuzeitlichen Therapie. Dtsch. Zahnärztl. Wochenschr. 1936, Nr. 40 und 41.

Fischer: Technische Mängel als Ursache für Fehldiagnosen im Röntgenbild. Dtsch. Zahnärztl. Wochenschr. 1937, Nr. 13.

Friedmann: Klinische und histologische Untersuchungen über die Einwirkung von Chlorphenolkampfermenthollösung auf das Periodont und der Chlorphenolkampfermenthol-Jodoformpaste auf das apikale Granulationsgewebe. Dtsch. Zhlk., Heft 76.

Gayler: Studien über den histologischen Aufbau der Zahngranulome. Dtsch. Monatsschrift für Zhlk. 1930, Nr. 1.

Gerlach: Studie über Zemente als Füllungsmaterial. Dtsch. Zahnärztl. Wochenschr. 1937, Nr. 7.

Greve: Zum Kapitel: Biologische Wurzelfüllung. Dtsch. Zahnärztl. Wochenschr. 1936, Nr. 13.

Grond: Betrachtungen zum Problem der Wurzelbehandlung. Zahnärztl. Rundsch. 1935, Nr. 3.

Groß: Gibt es eine Periodontitis? Dtsch. Zahnärztl. Wochenschr. 1936, Nr. 20.

Hartlieb: Beitrag zur Histologie der Wurzelgranulome. Inaug.-Dissertation, Würzburg 1932.

Heinrich: Die Verwendung des Chlorphenolkampfers bei der Behandlung der granulierenden Wurzelhautentzündung und ihrer Ausgänge. Dtsch. Zhlk. Heft 44.

Honegger: zitiert nach Ihringer.

Huebschmann: Ueber Beziehungen der Mundhöhle zu Infektionskrankheiten. Dtsch. Zahnärztl. Wochenschr. 1936, Nr. 18.

Ihringer: Ueber einige mit der Walkhoff'schen Methode erfolgreich behandelte Fälle mit schweren Wurzelhauterkrankungen. Dtsch. Zhlk. Heft 77.

Ihringer: Leitfaden der praktischen Arbeit mit der Methode Walkhoff. Adolf Haupt, Würzburg 1935.

Jenny: Klinische, röntgenologische und histologische Untersuchungen über die Einwirkung der Walkhoff'schen Jodoformpaste auf das apikale Granulationsgewebe nach Vorbehandlung der Wurzelkanäle mit Asphalin. Zahnärztl. Rundsch. 1936, Nr. 41, 42, 43.

Kühn: Histologische Studien über pathologische Veränderungen des Paradentiums im besonderen über die Herkunft des Epithels in Zahnwurzelcysten, über An- und Abbauvorgänge am Alveolarknochen und Zement, sowie über den Bakteriengehalt von Zahnwurzelgranulomen. Dtsch. Zhlk. Heft 76.

Mela: Sind Granulome regelmäßig infiziert? Zahnärztl. Rundsch. 1934, Nr. 30 und 31.

Menkin: zitiert nach Fisch.

Münch: Die medikamentöse Behandlung der chronischen Wurzelhauterkrankungen. Dtsch. Zhlk. Heft 63.

Müller: Ueber den Stand der Behandlung apikaler Wurzelhauterkrankungen auf Grund der zahnärztlichen Literaturangaben. Inaug.-Dissertation, Bonn 1934.

Päßler: zitiert nach Schilling.

Proell und Stickl: Streptokokkenbefunde bei Zahnerkrankungen in Beziehung zur Lehre von der oralen Sepsis. Centralblatt für Bakteriologie.

Richter: Die Verästelung des Wurzelkanales. Dtsch. Zahnärztl. Wochenschr. 1936, Nr. 39.

Scherbel: Die Behandlung der Infektionsherde an der Wurzelspitze. Dtsch. Monatsschrift für Zhlk. 1930, Nr. 1.

Schilling: Die Bedeutung der Fokalinfektion, ihre Bekämpfung auf Grund neuzeitlicher Forschung. Dtsch. Zahnärztl. Wochenschr. 1936, Nr. 21.

Steiger: Histologische Untersuchungen von nach der Methode von Walkhoff behandelten Granulomen. Inaug.-Dissertation, Zürich 1934.

Sawitsch: Die medikamentös-biologische Behandlung periapikaler Prozesse. Korr.-Bl. f. Zahnärzte 1935, Heft 9.

Tietze: Der Mandibularkanal und die medikamentöse Behandlung der Parodontitis apicalis unterer Prämolaren und hinterer Molaren. Dtsch. Zahnärztl. Wochenschr. 1935, Nr. 24.

Tietze: Welchen Wert hat die Berücksichtigung der Wasserstoffionen-Konzentrationen bei der Herstellung von Wurzel- und Amputationspasten? Dtsch. Zahnärztl. Wochenschr. 1936, Nr. 35.

Victor: Röntgenologische Nachuntersuchungen über die Ausheilung von Wurzelgranulomen nach medikamentöser Behandlung. Inaug.-Dissertation, Bonn 1932.

Walkhoff: Mein System der medikamentösen Behandlung schwerer Erkrankungen der Zahnpulpa und des Periodontiums. Berlin, Meusser 1928.

Walkhoff: Die Behandlung der erkrankten Zahnpulpa. Dtsch. Zhlk. Heft 63.

Walkhoff: Praktische und wissenschaftliche Ergänzungen zu meiner Wurzelbehandlungsmethode. Dtsch. Zhlk. Heft 77.

Lebenslauf.

Am 9. Mai 1911 wurde ich, Albert Steuer, als Sohn des Postinspektors Rudolf Steuer und seiner Ehefrau Ella geb. Kaletta zu Posen geboren. Vom 6.—10. Lebensjahre besuchte ich die Vorschule in Posen. Infolge Versetzung meines Vaters nach Köln, absolvierte ich dort das Real-Gymnasium Humboldtstraße, wo ich im Jahre 1932 meine Reifeprüfung bestand.

Meine vorklinischen und klinischen Semester absolvierte ich in Bonn, wo ich im Jahre 1933 mein Physikum mit „sehr gut" und im Jahre 1935 mein Staatsexamen ebenfalls mit „sehr gut" bestanden habe.

l. o. 5

Fig. 1 17. VI. 1935

Fig. 2 1. II. 1936

l. u. 6

Fig. 5 7. XII. 1934

Fig. 6 5. V. 1937

Fall IV

l. u. 4

Fig. 9 14. II. 1935

Fig. 10 18. V. 1937

Fall V

r. u. 5

Fig. 11 15. III. 1935

Fig. 12 25. V. 1937

Fall VII

r. o. 2

Fig. 17 18. I. 1936

Fig. 18 31. V. 1937

Fall IX

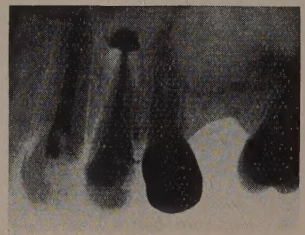

l. o. 4

Fig. 23 18. II. 1935

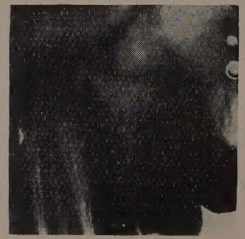

Fig. 24 31. V. 1937